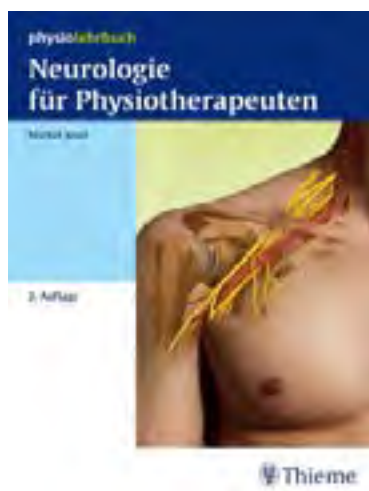



## **Jesel, M.** **Neurologie für Physiotherapeuten**



*zum Bestellen [hier klicken](#)*

**by naturmed Fachbuchvertrieb**

Aidenbachstr. 78, 81379 München

Tel.: + 49 89 7499-156, Fax: + 49 89 7499-157

Email: [info@naturmed.de](mailto:info@naturmed.de), Web: <http://www.naturmed.de>

# Inhaltsverzeichnis

## Neuroanatomie

<b>1</b>	<b>Nervensystem</b> .....	22			
<b>1.1</b>	<b>Einleitung</b> .....	22	<b>1.6.3</b>	Allgemeine Dominanz von Sympathikus oder Parasympathikus .....	46
<b>1.2</b>	<b>Nervenzellen und Nervenfasern</b> .....	22	<b>1.7</b>	<b>Hirn- und Rückenmarkshäute</b> .....	46
1.2.1	Neuronentypen .....	22	1.7.1	Dura mater .....	46
<b>1.3</b>	<b>Bindegewebe</b> .....	23	1.7.2	Pia mater .....	47
<b>1.4</b>	<b>Somatisches zentrales Nervensystem</b> .....	23	1.7.3	Arachnoidea .....	47
1.4.1	Großhirn (Vorderhirn) .....	23	<b>1.8</b>	<b>Liquor cerebrospinalis und Ventrikelsystem</b> .....	47
1.4.2	Kleinhirn (Zerebellum) .....	31	<b>1.9</b>	<b>Arterielle Versorgung von Großhirn, Kleinhirn und Hirnstamm sowie venöser Rückstrom</b> .....	48
1.4.3	Hirnstamm (Truncus cerebri) .....	32	1.9.1	Arterielle Versorgung des Großhirns .....	48
1.4.4	Rückenmark (Medulla spinalis) .....	35	1.9.2	Arterielle Hauptversorgung des Thalamus .....	52
<b>1.5</b>	<b>Somatisches peripheres Nervensystem</b> .....	35	1.9.3	Arterielle Versorgung des Hirnstamms und Kleinhirns .....	53
1.5.1	Hirnnerven .....	35	1.9.4	Venenrückstrom – Hirnvenen und Sinus durae matris .....	54
1.5.2	Spinalnerven .....	40			
<b>1.6</b>	<b>Vegetatives Nervensystem</b> .....	41			
1.6.1	Sympathikus .....	41			
1.6.2	Parasympathikus .....	43			
<b>2</b>	<b>Medulläres Segment, segmentale Innervation, arterielle Versorgung des Segments und des Rückenmarks</b> .....	57	<b>2.4</b>	<b>Arterielle Versorgung des Segments</b> .....	64
<b>2.1</b>	<b>Einleitung</b> .....	57	<b>2.5</b>	<b>Arterielle Versorgung des Rückenmarks</b> .....	65
<b>2.2</b>	<b>Medulläres Segment</b> .....	57	2.5.1	Arterielle Versorgung des ventralen zervikalen Rückenmarks .....	65
2.2.1	Graue Substanz .....	57	2.5.2	Arterielle Versorgung des ventralen thorakalen Rückenmarks .....	66
2.2.2	Weißer Substanz .....	59	2.5.3	Arterielle Versorgung des kaudalen thorakalen und des lumbosakralen Rückenmarks .....	66
<b>2.3</b>	<b>Segmentale Innervation</b> .....	60			
2.3.1	Myotome .....	60			
2.3.2	Dermatome .....	64			
2.3.3	Sklerotome und Enterotome .....	64			

<b>3</b>	<b>Glossar zur Neuroanatomie</b> .....	69
<b>4</b>	<b>Übungsfragen zur Neuroanatomie</b> .....	71
<b>Befunderhebung</b>		
<b>5</b>	<b>Somästhesie – klinische Prüfung, Reiz und Ausfallssymptome</b> .....	74
5.1	<b>Einleitung</b> .....	74
5.2	<b>Klassifikation und Funktion der Sensibilitäten</b> .....	74
5.3	<b>Anatomischer Überblick</b> .....	74
5.3.1	Protopathische Sensibilität.....	74
5.3.2	Epikritische Sensibilität.....	75
5.4	<b>Klinische Prüfung der bewussten somatischen Sensibilitäten</b> .....	76
5.4.1	Analytische Prüfung der Sensibilitäten.....	76
5.4.2	Globale Prüfung der Sensibilitäten.....	77
5.5	<b>Pathologie</b> .....	78
5.5.1	Subjektive Zeichen oder Reizsymptome.....	78
5.5.2	Objektive Zeichen oder Ausfallssymptome.....	79
<b>6</b>	<b>Befundaufnahme mithilfe passiver Bewegungen – Prüfung des Gelenkstatus und des Grundtonus der Muskeln – pathologische Feststellungen</b> .....	83
6.1	<b>Einleitung</b> .....	83
6.2	<b>Gelenkstatus</b> .....	83
6.2.1	Prüfung des Gelenkausmaßes.....	83
6.2.2	Feststellungen.....	83
6.3	<b>Grundtonus der Muskeln</b> .....	85
6.3.1	Klinische Prüfung des Grundtonus.....	85
6.3.2	Feststellungen.....	87
<b>7</b>	<b>Funktionsprüfung mithilfe aktiver Bewegungen – pathologische Feststellungen</b> .....	89
7.1	<b>Einleitung</b> .....	89
7.2	<b>Definition und klinische Prüfung der aktiven Bewegungen</b> .....	89
7.2.1	Aktive Bewegungen.....	89
7.3	<b>Klinische Nutzung der aktiven Bewegungen</b> .....	94
7.4	<b>Muskelinkompetenz</b> .....	95
<b>8</b>	<b>Zerebelläre Inkoordination und assoziierte neurologische Anomalien</b>	97
8.1	<b>Anatomischer Überblick</b> .....	97
8.1.1	Archicerebellum.....	97
8.1.2	Palaeocerebellum.....	97
8.1.3	Neocerebellum.....	98

<b>8.2</b>	<b>Klinische Zeichen der zerebellären Inkoordination</b> .....	99	<b>8.3</b>	<b>Topografie der Läsionen und pathologische Umstände</b> .....	102
8.2.1	Zerebelläre Steh- und Gehinkoordination .....	99	8.3.1	Zerebelläre Läsionen .....	102
			8.3.2	Hirnstammläsionen .....	102
			8.3.3	Diffuse Läsionen des ZNS .....	102
<b>9</b>	<b>Prüfung der Hör- und Gleichgewichtsfunktion – pathologische Feststellungen</b> .....				103
<b>9.1</b>	<b>Einleitung</b> .....	103	<b>9.4</b>	<b>Gleichgewichtsfunktion</b> .....	109
<b>9.2</b>	<b>Labyrinth</b> .....	103	9.4.1	Anatomischer und physiologischer Überblick des vestibulären Systems	109
<b>9.3</b>	<b>Hörfunktion</b> .....	103	9.4.2	Klinische Prüfung der Gleichgewichtsfunktion .....	113
9.3.1	Anatomischer Überblick des Hörorgans und der Hörbahnen ....	103	9.4.3	Instrumentale Prüfung der Gleichgewichtsfunktion .....	113
9.3.2	Klinische Prüfung der Hörfunktion	108	9.4.4	Gleichgewichtsdysfunktionen .....	114
9.3.3	Pathologie der Hörfunktion .....	109	9.4.5	Allgemeine Behandlungsprinzipien	117
<b>10</b>	<b>Sehfunktion und Augenmotorik</b> .....				120
<b>10.1</b>	<b>Sehfunktion</b> .....	120	10.2.3	Pathologie der Motorik der extraokulären Muskeln .....	125
10.1.1	Anatomischer Überblick der Augen und Sehbahnen .....	120	<b>10.3</b>	<b>Intraokuläre glatte Augenmuskeln: Anatomie – Funktion – Pathologie</b> .....	128
10.1.2	Klinische Prüfung der Sehfunktion.	120	10.3.1	Anatomischer Überblick .....	128
10.1.3	Pathologie der Sehfunktion .....	120	10.3.2	Klinische Prüfung der intraokulären Muskelfunktionen .....	129
<b>10.2</b>	<b>Motorik der extraokulären quer gestreiften Augenmuskeln</b> .....	123	10.3.3	Pathologie der intraokulären Muskelfunktionen .....	130
10.2.1	Anatomischer Überblick .....	123			
10.2.2	Klinische Prüfung der Augenbewegungen .....	125			
<b>11</b>	<b>Prüfung der Blasen- und Mastdarmfunktion sowie der quer gestreiften Mm. sphincter ani et urethrae</b> .....				131
<b>11.1</b>	<b>Einleitung</b> .....	131	11.3.2	Innervation .....	135
<b>11.2</b>	<b>Blase und Mastdarm</b> .....	131	11.3.3	Klinische Funktionsprüfung der quer gestreiften Mm. sphincter urethrae et ani .....	135
11.2.1	Beschreibung der Blase .....	131	<b>11.4</b>	<b>Elektrophysiologische Untersuchungsmöglichkeiten des Beckenbodens</b> .....	135
11.2.2	Beschreibung des Mastdarms .....	132	11.4.1	Elektromyografische Ableitung .....	135
11.2.3	Innervation von Blase und Mastdarm	132	11.4.2	Motorische kortikospinale Leitungsgeschwindigkeitsmessung .....	136
<b>11.3</b>	<b>Quer gestreifte Mm. sphincter urethrae et ani</b> .....	134			
11.3.1	Beschreibung der Muskeln .....	134			

11.4.3	Motorische Leitgeschwindigkeitsmessung der Cauda equina . . . . .	136	<b>11.5</b>	<b>Instrumentelle Funktionsprüfung von Blase, Mastdarm und quer gestreiften Mm. sphincter urethrae et ani . . .</b>	137
11.4.4	Motorische Leitgeschwindigkeit des N. pudendus . . . . .	136	11.5.1	Blase und quer gestreifter M. sphincter urethrae . . . . .	137
11.4.5	Sensible Leitgeschwindigkeit . . . . .	136	<b>11.6</b>	<b>Anamnese. . . . .</b>	137
11.4.6	Somatosensibel evozierte kortikale Potenziale . . . . .	136	<b>12</b>	<b>Posturaler Tonus und posturale Funktion . . . . .</b>	139
11.4.7	Bulbospongiosus-Reflex (S2–S4-Reflexbogen) . . . . .	136	<b>12.1</b>	<b>Einleitung . . . . .</b>	139
<b>12</b>	<b>Posturaler Tonus und posturale Funktion . . . . .</b>	139	<b>12.2</b>	<b>Physiologischer Stand. . . . .</b>	139
<b>12.1</b>	<b>Einleitung . . . . .</b>	139	<b>12.3</b>	<b>Physiologischer Gang . . . . .</b>	139
<b>12.2</b>	<b>Physiologischer Stand. . . . .</b>	139	<b>12.4</b>	<b>Koordination der Steh- und Gehfunktion. . . . .</b>	139
<b>12.3</b>	<b>Physiologischer Gang . . . . .</b>	139	12.4.1	Prüfung der Muskelkraft . . . . .	140
<b>12.4</b>	<b>Koordination der Steh- und Gehfunktion. . . . .</b>	139	12.4.2	Prüfung der exterozeptiven Sensibilitäten. . . . .	140
12.4.1	Prüfung der Muskelkraft . . . . .	140	12.4.3	Prüfung der propriozeptiven, visuellen und vestibulären Koordination . . . . .	140
12.4.2	Prüfung der exterozeptiven Sensibilitäten. . . . .	140	12.4.4	Prüfung des extrapyramidalen Systems . . . . .	141
12.4.3	Prüfung der propriozeptiven, visuellen und vestibulären Koordination . . . . .	140	<b>12.5</b>	<b>Entwicklung des posturalen Tonus und Meilensteine der motorischen Entwicklung im 1. Lebensjahr . . . . .</b>	141
12.4.4	Prüfung des extrapyramidalen Systems . . . . .	141	12.5.1	Spontane Bewegungen (General Movements, GMs). . . . .	141
<b>13</b>	<b>Neuropsychologischer Befund . . . . .</b>	146	12.5.2	Motorische Entwicklung während des 1. Lebensjahrs. . . . .	141
<b>13.1</b>	<b>Einleitung . . . . .</b>	146	12.5.3	Meilensteine der motorischen Entwicklung . . . . .	143
<b>13.2</b>	<b>Perzeptive Defizite (Agnosien). . . . .</b>	146	<b>12.6</b>	<b>Posturale Adaptation des Skeletts und Vorteile der Vertikalisation. . . . .</b>	145
13.2.1	Modalität Somästhesie . . . . .	146	13.3.5	Extinktionsphänomene . . . . .	148
13.2.2	Modalität Sehfunktion. . . . .	146	13.3.6	Pusher-Symptomatik . . . . .	150
13.2.3	Modalität Hörfunktion. . . . .	147	<b>13.4</b>	<b>Gedächtnisstörungen . . . . .</b>	150
<b>13.3</b>	<b>Aufmerksamkeitsstörungen. . . . .</b>	147	13.4.1	Gedächtnisformen . . . . .	150
13.3.1	Neglekt. . . . .	147	13.4.2	Amnesien. . . . .	150
13.3.2	Sensibler Neglekt . . . . .	148	<b>13.5</b>	<b>Apraxien . . . . .</b>	151
13.3.3	Visueller Neglekt. . . . .	148	<b>13.6</b>	<b>Aphasien. . . . .</b>	152
13.3.4	Akustischer Neglekt . . . . .	148	<b>13.7</b>	<b>Demenz – Morbus Alzheimer . . . . .</b>	153
<b>14</b>	<b>Elektrophysiologische Untersuchungsmethoden – Waller-Degeneration . . . . .</b>	154	<b>14.3</b>	<b>Elektromyografie . . . . .</b>	154
<b>14.1</b>	<b>Einleitung . . . . .</b>	154	14.3.1	Motorische Einheit . . . . .	154
<b>14.2</b>	<b>Prüfung der Muskelerregbarkeit . . . . .</b>	154			

14.3.2	Polarisation – Depolarisation – Aktionspotenzial .....	155	<b>14.5</b>	<b>Messung der Eigenreflexe und des Hoffmann-Reflexes .....</b>	162
14.3.3	Elektroden .....	155	14.5.1	Eigenreflexe .....	162
14.3.4	Muskelaktivitäten bei willkürlicher Kontraktion eines gesunden Muskels .....	156	14.5.2	Hoffmann-Reflex .....	162
14.3.5	Neurogene oder myogene Muskelatrophie .....	156	<b>14.6</b>	<b>Ableitung der F-Welle .....</b>	164
<b>14.4</b>	<b>Messung der Nervenleitgeschwindigkeit .....</b>	157	<b>14.7</b>	<b>Elektrophysiologische Zeichen der Waller-Degeneration .....</b>	164
14.4.1	Messung der motorischen Leitgeschwindigkeit .....	158	14.7.1	Totale Waller-Degeneration der motorischen Nervenfasern .....	165
14.4.2	Messung der Leitgeschwindigkeit der markhaltigen Sensibilitätsfasern .....	161	14.7.2	Partielle Waller-Degeneration .....	165
			14.7.3	Verlauf nach Waller-Degeneration .....	165
<b>15</b>	<b>Glossar zu den neurologischen Untersuchungsmethoden .....</b>	166			
<b>16</b>	<b>Übungsfragen zu den neurologischen Untersuchungsmethoden .....</b>	167			
<b>Pathologie des peripheren Nervensystems und der Muskeln</b>					
<b>17</b>	<b>Periphere Lähmungen .....</b>	170			
17.1	<b>Ursachen einer peripheren Lähmung .....</b>	170	<b>17.4</b>	<b>Elektrophysiologische Differenzierung zwischen somatischer und axonaler Lähmung .....</b>	172
17.2	<b>Somatische und axonale Lähmung .....</b>	170	17.4.1	Somatische Lähmung .....	173
17.2.1	Somatische oder spinale Lähmung (Neuronopathie) .....	170	17.4.2	Axonale Lähmung .....	173
17.2.2	Axonale Lähmung (Neuropathie) ..	170	<b>17.5</b>	<b>Regeneration motorischer Nervenfasern .....</b>	175
<b>17.3</b>	<b>Klinische Zeichen einer peripheren Lähmung .....</b>	170	17.5.1	Regeneration der motorischen Nervenfasern und Muskelreinnervation .....	175
17.3.1	Allgemeine klinische Zeichen .....	170	17.5.2	Regeneration der motorischen Nervenfasern nach Nervennaht oder nach Nervenplastik .....	178
17.3.2	Klinische Differenzierung zwischen somatischer und axonaler Lähmung .....	171	<b>17.6</b>	<b>Degeneration und Regeneration der sensiblen Fasern .....</b>	179
<b>18</b>	<b>Poliomyelitis .....</b>	181			
<b>18.1</b>	<b>Einleitung .....</b>	181	<b>18.3</b>	<b>Topografie der Lähmungen .....</b>	181
<b>18.2</b>	<b>Klinische Beschreibung .....</b>	181	18.3.1	Motorische Ausfälle der Extremitäten .....	181

18.3.2	Motorische Ausfälle am Rumpf. . . . .	182	18.5.1	Irreversible chronische neurogene Muskelatrophien. . . . .	182
18.3.3	Bulbäre Ausfälle . . . . .	182	18.5.2	Residualzustände durch ungenügende orthopädische Betreuung	183
<b>18.4</b>	<b>Verlauf der peripheren Lähmungen . . . . .</b>	<b>182</b>	18.5.3	Residualzustände durch Rückstand des Knochenwachstums der gelähmten Extremität . . . . .	184
<b>18.5</b>	<b>Residualzustände . . . . .</b>	<b>182</b>			
<b>19</b>	<b>Akute Myelopathien durch zentromedulläre Ischämie. . . . .</b>	<b>185</b>			
<b>19.1</b>	<b>Einleitung . . . . .</b>	<b>185</b>	19.3.2	Verlauf der dissoziierten Sensibilitätsausfälle . . . . .	191
<b>19.2</b>	<b>Allgemeine Zeichen. . . . .</b>	<b>185</b>	19.3.3	Verlauf der Kausalgien . . . . .	191
19.2.1	Ischämie des Vorderhorns – somatische Lähmungen. . . . .	185	<b>19.4</b>	<b>Pathogenese . . . . .</b>	<b>191</b>
19.2.2	Ischämie der Commissura grisea – dissoziierte Sensibilitätsausfälle. . . . .	188	19.4.1	Begünstigende Faktoren . . . . .	191
19.2.3	Kausalgien . . . . .	188	19.4.2	Auslösende Faktoren . . . . .	193
<b>19.3</b>	<b>Verlauf der akuten Myelopathien durch zentromedulläre Ischämie . . . . .</b>	<b>188</b>	<b>19.5</b>	<b>Behandlungsprinzipien. . . . .</b>	<b>193</b>
19.3.1	Verlauf der somatischen Lähmungen . . . . .	188			
<b>20</b>	<b>Akute radikuläre Schmerzen und Lähmungen der Extremitäten . . . . .</b>	<b>195</b>			
<b>20.1</b>	<b>Einleitung . . . . .</b>	<b>195</b>	20.3.4	Verlauf einer akuten radikulären Lähmung . . . . .	197
<b>20.2</b>	<b>Akuter radikulärer Schmerz . . . . .</b>	<b>195</b>	<b>20.4</b>	<b>Andere Ursachen radikulärer Schmerzen und Lähmungen . . . . .</b>	<b>197</b>
20.2.1	Klinische Beschreibung des akuten radikulären Schmerzes . . . . .	195	20.4.1	Läsionen des Spinalnervs . . . . .	197
20.2.2	Verlauf des akuten radikulären Schmerzes . . . . .	195	20.4.2	Läsionen der Rückenmarkshäute . . . . .	197
<b>20.3</b>	<b>Akute radikuläre Lähmung . . . . .</b>	<b>196</b>	20.4.3	Läsionen der Knochen . . . . .	198
20.3.1	Klinische Zeichen motorischer Ausfälle . . . . .	196	<b>20.5</b>	<b>Pseudoradikuläre Schmerzen. . . . .</b>	<b>198</b>
20.3.2	Elektrophysiologische Zeichen motorischer Ausfälle . . . . .	196	<b>20.6</b>	<b>Behandlungsprinzipien bei einer akuten Kompression eines Spinalnervs durch eine Diskushernie . . . . .</b>	<b>198</b>
20.3.3	Sensibilitätsausfälle . . . . .	197			
<b>21</b>	<b>Lähmungen des N. facialis . . . . .</b>	<b>200</b>			
<b>21.1</b>	<b>Anatomischer Überblick. . . . .</b>	<b>200</b>	<b>21.3</b>	<b>Akute Lähmung des N. facialis . . . . .</b>	<b>202</b>
<b>21.2</b>	<b>Prüfung der Gesichtsmotorik . . . . .</b>	<b>201</b>	21.3.1	Klinischer Befund . . . . .	202
21.2.1	Klinische Prüfung . . . . .	201	21.3.2	Elektrophysiologischer Befund. . . . .	203
21.2.2	Elektrophysiologische Prüfung. . . . .	202			

<b>21.4</b>	<b>Verlauf einer akuten Fazialislähmung</b> .....	204	21.5.1	Akute Fazialislähmungen durch Schädigung des Nervs in der Brücke .....	207
21.4.1	Klinischer Befund .....	204	21.5.2	Akute axonale Fazialislähmungen ..	207
21.4.2	Elektrophysiologischer Befund ....	205	21.5.3	Progrediente axonale Fazialislähmungen .....	208
<b>21.5</b>	<b>Ursachen der Fazialislähmungen</b>	207	<b>21.6</b>	<b>Behandlungsmöglichkeiten</b> .....	208
<b>22</b>	<b>Lähmungen des N. phrenicus</b> .....	209			
<b>22.1</b>	<b>Einleitung</b> .....	209	<b>22.4</b>	<b>Periphere Lähmung des N. phrenicus</b> .....	210
<b>22.2</b>	<b>Anatomischer Überblick</b> .....	209	22.4.1	Klinische und röntgenologische Feststellungen .....	210
<b>22.3</b>	<b>Funktionsprüfung</b> .....	209	22.4.2	Elektrophysiologische Feststellungen .....	210
22.3.1	Klinische und röntgenologische Funktionsprüfung .....	209	22.4.3	Ursachen peripherer Lähmungen des N. phrenicus .....	211
22.3.2	Elektrophysiologische Funktionsprüfung .....	209	22.4.4	Physiotherapeutische Prinzipien ..	211
<b>23</b>	<b>Lähmungen des N. pudendus</b> .....	212			
<b>23.1</b>	<b>Anatomischer Überblick</b> .....	212	23.2.2	Progrediente Lähmungen .....	214
<b>23.2</b>	<b>Lähmungen des N. pudendus</b> ...	213	<b>23.3</b>	<b>Behandlungsmaßnahmen</b> .....	214
23.2.1	Akute Lähmungen .....	213			
<b>24</b>	<b>Lähmungen peripherer Nerven</b> .....	215			
<b>24.1</b>	<b>Klinische Zeichen einer Nervenlähmung</b> .....	215	<b>24.5</b>	<b>Akute Lähmungen der Nerven der oberen Extremität</b> .....	219
<b>24.2</b>	<b>Läsionsmechanismen der Nervenschädigung</b> .....	215	24.5.1	N. axillaris .....	219
24.2.1	Nervenschädigungen .....	215	24.5.2	N. suprascapularis .....	220
<b>24.3</b>	<b>Diagnostik</b> .....	217	24.5.3	N. musculocutaneus .....	220
24.3.1	Stadien .....	217	24.5.4	N. radialis .....	221
<b>24.4</b>	<b>Akute Lähmungen des N. accessorius</b> .....	218	24.5.5	N. medianus .....	222
24.4.1	Klinische Zeichen einer akuten Lähmung des N. accessorius .....	218	24.5.6	N. ulnaris .....	224
			24.5.7	N. thoracicus longus .....	225
			24.5.8	Gleichzeitige Lähmung des M. serratus anterior und des M. trapezius .....	226
			<b>24.6</b>	<b>Akute Lähmungen der Nerven der unteren Extremität</b> .....	226
			24.6.1	N. peroneus communis .....	226
			24.6.2	N. tibialis .....	228
			24.6.3	N. ischiadicus .....	229



24.6.4	N. cutaneus femoris posterior . . . . .	230	<b>24.8</b>	<b>Engpasssyndrome</b> . . . . .	232
24.6.5	N. gluteus superior . . . . .	230	24.8.1	Karpaltunnel-Syndrom (KTS) . . . . .	233
24.6.6	N. gluteus inferior . . . . .	230	24.8.2	Andere Engpasssyndrome der oberen Extremität . . . . .	235
24.6.7	N. femoralis . . . . .	230	24.8.3	Engpasssyndrome der unteren Extremität . . . . .	238
24.6.8	N. obturatorius . . . . .	231			
24.6.9	N. cutaneus femoris lateralis . . . . .	231	<b>24.9</b>	<b>Behandlungsmethoden der Engpasssyndrome</b> . . . . .	238
24.6.10	N. genitofemoralis . . . . .	231	24.9.1	Konservative Behandlung . . . . .	238
<b>24.7</b>	<b>Physiotherapeutische Prinzipien</b>	232	24.9.2	Operative Behandlung . . . . .	238
24.7.1	Phase der akuten Lähmung . . . . .	232			
24.7.2	Phase der Reinnervation der Muskeln und der Haut . . . . .	232			
<b>25</b>	<b>Plexuslähmungen</b> . . . . .	241			
<b>25.1</b>	<b>Plexus brachialis</b> . . . . .	241	<b>25.2</b>	<b>Plexus lumbosacralis und Plexus pudendus</b> . . . . .	249
25.1.1	Anatomischer Überblick . . . . .	241	25.2.1	Anatomischer Überblick . . . . .	249
25.1.2	Akute Lähmungen des Plexus brachialis . . . . .	241	25.2.2	Lähmungen des Plexus lumbalis, Plexus lumbosacralis und Plexus pudendus . . . . .	251
25.1.3	Progrediente Lähmungen des Plexus brachialis . . . . .	248			
<b>26</b>	<b>Cauda-equina-Syndrome</b> . . . . .	254			
<b>26.1</b>	<b>Einführung</b> . . . . .	254	<b>26.3</b>	<b>Progrediente Cauda-equina- Syndrome</b> . . . . .	257
<b>26.2</b>	<b>Akute Cauda-equina-Syndrome</b>	254	26.3.1	Ursachen und klinische Zeichen . . .	258
26.2.1	Ursache . . . . .	254	26.3.2	Elektrophysiologische Prüfung . . .	258
26.2.2	Klinische Zeichen . . . . .	254	26.3.3	MRT . . . . .	258
26.2.3	Verlauf . . . . .	255	26.3.4	Behandlungsmöglichkeiten . . . . .	258
26.2.4	Behandlungsprinzip . . . . .	256			
<b>27</b>	<b>Polyneuropathien</b> . . . . .	259			
<b>27.1</b>	<b>Einleitung</b> . . . . .	259	<b>27.3</b>	<b>Chronische Polyneuropathie</b> . . .	260
<b>27.2</b>	<b>Akute Polyneuropathie</b> . . . . .	259	27.3.1	Diabetes-Polyneuropathie . . . . .	260
27.2.1	Verlauf der Krankheit . . . . .	259	27.3.2	Ursachen der Polyneuropathie . . .	260
			27.3.3	Behandlungsprinzipien . . . . .	262
<b>28</b>	<b>Akute Polyradikuloneuropathien</b> . . . . .	263			
<b>28.1</b>	<b>Einführung</b> . . . . .	263	28.2.2	Phase der akuten neurologischen Ausfälle . . . . .	263
<b>28.2</b>	<b>Klinische Beschreibung und Verlauf der Krankheit</b> . . . . .	263	<b>28.3</b>	<b>Varianten des Guillain-Barré- Syndroms</b> . . . . .	264
28.2.1	Phase vor dem Eintreten der neurologischen Ausfälle . . . . .	263			

<b>28.4</b>	<b>Zusatzuntersuchungen</b> . . . . .	265	<b>28.5</b>	<b>Ätiopathogenese und Behandlungsprinzip</b> . . . . .	265
28.4.1	Elektrophysiologische Prüfung . . . .	265			
28.4.2	Biologische Prüfung des Liquors . . .	265			
<b>29</b>	<b>Progrediente neurogene Muskelatrophien</b> . . . . .	267			
<b>29.1</b>	<b>Einleitung</b> . . . . .	267	29.3.4	Progrediente spinale Atrophien der oberen und unteren Extremitäten .	269
<b>29.2</b>	<b>Allgemeine Zeichen einer progredienten neurogenen Muskelatrophie</b> . . . . .	267	29.3.5	Progrediente axonale Muskel- atrophien oder hereditäre motorische und sensible Neuro- pathien (HMSN). . . . .	269
<b>29.3</b>	<b>Hereditäre progrediente neurogene Muskelatrophien</b> . . . .	268	<b>29.4</b>	<b>Erworbene progrediente neurogene Muskelatrophien</b> . . . .	271
29.3.1	Progrediente spinale Muskel- atrophien . . . . .	268	29.4.1	Progrediente spinale Muskel- atrophien . . . . .	271
29.3.2	Progrediente spinale proximale Muskelatrophien . . . . .	268	29.4.2	Progrediente axonale Muskel- atrophien . . . . .	273
29.3.3	Progrediente spinale distale Atrophien der oberen Extremitäten	268			
<b>30</b>	<b>Progrediente myogene Muskelatrophien (vererbliche Myopathien)</b> .	274			
<b>30.1</b>	<b>Einleitung</b> . . . . .	274	30.3.3	Gürtelmyopathien oder Gliedergürteltyp . . . . .	276
<b>30.2</b>	<b>Klinische Zeichen – myopathisches Syndrom</b> . . . . .	274	30.3.4	Seltene Myopathien . . . . .	276
30.2.1	Muskelschwäche und Muskel- atrophie . . . . .	274	30.3.5	Myotone Dystrophie Typ Curschmann-Steinert . . . . .	276
30.2.2	Morphologische und funktionelle Veränderungen . . . . .	274	30.3.6	Myotonie . . . . .	276
<b>30.3</b>	<b>Klassifikation der progredienten hereditären Muskeldystrophien</b> .	275	30.3.7	Dystrophisches Syndrom . . . . .	276
30.3.1	Muskeldystrophie Typ Duchenne . .	275	30.3.8	Allgemeine Dystrophie . . . . .	277
30.3.2	Fazioskapulohumerale Myopathie Typ Landouzy-Déjérine . . . . .	276	<b>30.4</b>	<b>Behandlungsprinzipien der Duchenne-Dystrophie</b> . . . . .	277
			30.4.1	Behandlungsprinzipien des Bewegungsapparats . . . . .	278
			30.4.2	Behandlungsprinzipien der Atemfunktion. . . . .	278
<b>31</b>	<b>Glossar zu den Pathologien des peripheren Nervensystems und der Muskeln</b> . . . . .	279			
<b>32</b>	<b>Übungsfragen zu den Pathologien des peripheren Nervensystems und der Muskeln</b> . . . . .	281			

**Pathologie des ZNS, der Hirn- und Spinalhäute**

<b>33</b>	<b>Zentrale Lähmungen</b> .....	284		
<b>33.1</b>	<b>Einleitung</b> .....	284	<b>33.3</b>	<b>Verlauf einer zentralen Lähmung</b> 289
<b>33.2</b>	<b>Klinische Zeichen einer zentralen Lähmung</b> .....	284	33.3.1	Progrediente zentrale Lähmungen. 289
33.2.1	Dissoziierte zentrale Lähmung, ...	285	33.3.2	Akute zentrale Lähmungen. .... 290
33.2.2	Spastische zentrale Lähmung .....	288		
<b>34</b>	<b>Hemiplegien</b> .....	291		
<b>34.1</b>	<b>Einleitung</b> .....	291	34.3.4	Neurologische Ausfälle bei akuten Infarkten der zerebralen Hemisphäre .....
<b>34.2</b>	<b>Klinisches Bild einer dissoziierten und spastischen Hemiplegie</b> .....	291	34.3.5	Neurologische Ausfälle bei akuten Hemiplegien durch Infarkte des Hirnstamms. .... 295
34.2.1	Gesicht .....	291	34.3.6	Neurologische Ausfälle bei spinaler Hemiplegie .....
34.2.2	Obere Extremität .....	291		296
34.2.3	Untere Extremität. ....	291	<b>34.4</b>	<b>Behandlungsprinzipien</b> .....
<b>34.3</b>	<b>Verlauf der Hemiplegien</b> .....	291	34.4.1	Initialtherapie .....
34.3.1	Progrediente Hemiplegien .....	291	34.4.2	Rehabilitation .....
34.3.2	Akute Hemiplegien. ....	292		296
34.3.3	Akute vaskuläre Hirnschädigungen	293		
<b>35</b>	<b>Paraplegien</b> .....	297		
<b>35.1</b>	<b>Einleitung</b> .....	297	<b>35.4</b>	<b>Rehabilitationsprinzipien</b> .....
<b>35.2</b>	<b>Progrediente Paraplegien</b> .....	297	35.4.1	Phase I .....
<b>35.3</b>	<b>Akute Paraplegien</b> .....	298	35.4.2	Phase II .....
35.3.1	Akute traumatische Paraplegie durch Querschnitt des Rückenmarks in Höhe des Segments T 8 ..	298		302
<b>36</b>	<b>Akute medulläre Infarkte</b> .....	305		
<b>36.1</b>	<b>Einleitung</b> .....	305	<b>36.3</b>	<b>Grafische Darstellung neurologischer Ausfälle</b> .....
<b>36.2</b>	<b>Unterteilung des Rückenmarks in arterielle Abschnitte</b> .....	305	36.3.1	Motorische Ausfälle .....
			36.3.2	Sensibilitätsausfälle .....
				307

<b>36.4</b>	<b>Typische medulläre Infarkte</b> . . . .	307	<b>36.4.4</b>	<b>Akute kaudale thorakolumbo- sakrale Myelopathien mit totaler oder partieller Verschonung des sakralen Parasympathikus</b> . . . . .	312
36.4.1	Zervikaler Infarkt C7–T1 . . . . .	307			
36.4.2	Thorakaler Infarkt T6–T10 . . . . .	308			
36.4.3	Kaudale thorakolumbosakrale Infarkte . . . . .	309			
<b>37</b>	<b>Malformative lumbosakrale Myelopathien</b> . . . . .	314			
<b>37.1</b>	<b>Einleitung</b> . . . . .	314	<b>37.3</b>	<b>Spina bifida cystica und aperta</b> . .	316
<b>37.2</b>	<b>Lumbosakrale spinale Dys- raphien – Spina bifida occulta</b> . .	314	37.3.1	Sakrale Myelomeningozele . . . . .	317
			37.3.2	Lumbosakrale Myelomeningozele .	317
			37.3.3	Behandlungsprinzipien bei lumbos- sakralen Myelomeningozelen . . . .	318
<b>38</b>	<b>Zervikale Myelopathien</b> . . . . .	320			
<b>38.1</b>	<b>Einleitung</b> . . . . .	320	38.3.1	Befunderhebung an den oberen Extremitäten . . . . .	321
<b>38.2</b>	<b>Progrediente zervikale Myelopathien</b> . . . . .	320	38.3.2	Befunderhebung an Rumpf, unteren Extremitäten und Beckenboden . . . . .	323
<b>38.3</b>	<b>Akute zervikale Myelopathien</b> . .	321	<b>38.4</b>	<b>Behandlungsprinzipien</b> . . . . .	324
<b>39</b>	<b>Extrapyramidale Pathologie</b> . . . . .	325			
<b>39.1</b>	<b>Anatomischer und physio- logischer Überblick</b> . . . . .	325	39.3.3	Athetotisches Syndrom . . . . .	328
39.1.1	Zentren . . . . .	325	39.3.4	Dystonie-Syndrome . . . . .	329
39.1.2	Bahnen und Regelkreise . . . . .	325	39.3.5	Parkinson-Syndrome . . . . .	330
39.1.3	Extrapyramidale Motorik . . . . .	327	<b>39.4</b>	<b>Morbus Parkinson (idio- pathisches Parkinson-Syndrom)</b> .	331
39.1.4	Kontrolle des Wachzustands . . . . .	327	39.4.1	Klinische Zeichen . . . . .	331
<b>39.2</b>	<b>Pathologien</b> . . . . .	327	39.4.2	Krankheitsverlauf . . . . .	333
39.2.1	Physiopathologie des extra- pyramidalen Systems . . . . .	327	<b>39.5</b>	<b>Behandlungsprinzipien</b> . . . . .	334
<b>39.3</b>	<b>Extrapyramidale Syndrome</b> . . . .	328	39.5.1	Medikamentöse Behandlung . . . . .	334
39.3.1	Choreatisches Syndrom . . . . .	328	39.5.2	Physiotherapie . . . . .	335
39.3.2	Ballistisches Syndrom . . . . .	328	39.5.3	Hirnstimulation . . . . .	335
<b>40</b>	<b>Multiple Sklerose</b> . . . . .	336			
<b>40.1</b>	<b>Anatomopathologische Daten</b> . .	336	40.2.1	Schubförmige remittierende Multiple Sklerose . . . . .	336
<b>40.2</b>	<b>Klinische Daten und Verlaufs- formen</b> . . . . .	336	40.2.2	Primär progrediente Multiple Sklerose . . . . .	336

<b>40.3</b>	<b>Klinische Zeichen</b> .....	336	<b>40.4</b>	<b>Bewertungen der neurologischen und psychischen Defizite</b> .....	339
40.3.1	Störungen der Sehfunktion und der Augenmotorik .....	337	<b>40.5</b>	<b>Krankheitsdiagnose</b> .....	339
40.3.2	Behinderung der Bewegungsfunktion der oberen Extremitäten (Gestikfunktion) .....	337	40.5.1	Analyse des Liquors .....	340
40.3.3	Behinderung der Steh- und Gehfunktion (posturale Funktion) ..	338	40.5.2	Prüfung der evozierten Potenziale ..	340
40.3.4	Behinderung der Sprache und des Schluckens .....	338	40.5.3	Bildgebende Verfahren .....	340
40.3.5	Störungen der Harnblase und des quer gestreiften M. sphincter urethrae .....	338	<b>40.6</b>	<b>Prognose und Behandlungskonzept</b> .....	340
40.3.6	Psychische Störungen .....	338	40.6.1	Medikamentöse Behandlung .....	341
<b>41</b>	<b>Hereditäre spinopontozerebelläre Atrophien</b> .....	343	40.6.2	Physiotherapie und zusätzliche Behandlungen .....	341
<b>41.1</b>	<b>Einleitung</b> .....	343	<b>41.3</b>	<b>Krankheitsbilder</b> .....	343
<b>41.2</b>	<b>Neurologische und orthopädische Anomalien</b> .....	343	41.3.1	Friedreich-Ataxie .....	343
41.2.1	Neurologische Anomalien .....	343	41.3.2	Hereditäre zerebelläre Ataxien .....	344
41.2.2	Orthopädische Anomalien .....	343	41.3.3	Hereditäre spastische Paraplegie ..	344
<b>42</b>	<b>Epilepsie</b> .....	345	<b>42.3</b>	<b>Klassifikation der epileptischen Anfallsformen</b> .....	345
<b>42.1</b>	<b>Einleitung</b> .....	345	42.3.1	Partielle epileptische oder fokale Anfälle .....	345
<b>42.2</b>	<b>Klassifikation der epileptischen Anfallsformen</b> .....	345	42.3.2	Generalisierte epileptische Anfälle ..	346
42.2.1	Partielle epileptische oder fokale Anfälle .....	345	42.3.3	Spezielle generalisierte Krampfanfälle .....	348
42.2.2	Generalisierte epileptische Anfälle ..	346	<b>42.4</b>	<b>Behandlungsprinzipien</b> .....	349
<b>42.3</b>	<b>Einteilung der Epilepsien und epileptischen Syndrome</b> .....	347	42.4.1	Medikamentöse Behandlung .....	349
42.3.1	Lokalisationsbezogene partielle Epilepsien und Syndrome .....	347	42.4.2	Status epilepticus .....	349
			42.4.3	Chirurgische Behandlung .....	349
			42.4.4	Verhalten beim Auftreten eines generalisierten tonikoklonischen Krampfanfalls .....	350
<b>43</b>	<b>Schädel-Hirn-Traumen</b> .....	351	<b>43.2</b>	<b>Traumatische Schädigungen und Komplikationen</b> .....	351
<b>43.1</b>	<b>Einleitung</b> .....	351	43.2.1	Primäre Läsionen .....	351
			43.2.2	Sekundäre Komplikationen .....	352

<b>43.3</b>	<b>Einschätzung des traumatischen Kommas</b> .....	353	43.3.3	Glasgow Outcome Scale .....	354
43.3.1	Klinische Prüfung anhand der Glasgow Coma Scale .....	353	<b>43.4</b>	<b>Syndrome nach Schädel-Hirn-Trauma</b> .....	355
43.3.2	Prognose nach Schädel-Hirn-Traumen .....	353	43.4.1	Apallisches Syndrom. ....	355
			43.4.2	Akinetischer Mutismus .....	355
<b>44</b>	<b>Meningeale Syndrome</b> .....	356			
<b>44.1</b>	<b>Einleitung</b> .....	356	44.3.1	Eitrige Meningitis (Meningitis cerebrospinalis epidemica) .....	357
<b>44.2</b>	<b>Klinische Zeichen</b> .....	356	44.3.2	Akute lymphozytäre Meningitis ...	357
44.2.1	Funktionelle Zeichen .....	356	44.3.3	Akute spontane Subarachnoidalblutungen .....	358
44.2.2	Physische Zeichen .....	356			
<b>44.3</b>	<b>Ursachen eines akuten meningealen Syndroms</b> .....	357			
<b>45</b>	<b>Glossar zu den Pathologien des zentralen Nervensystems und der Hirnhäute</b> .....	359			
<b>46</b>	<b>Übungsfragen zu den Pathologien des zentralen Nervensystems und der Hirnhäute</b> .....	361			
<b>47</b>	<b>Verzeichnis der Abkürzungen</b> .....	362			
	Literatur .....	363			
	<b>Sachverzeichnis</b> .....	366			

# 1 Nervensystem

## 1.1 Einleitung

Das Nervensystem kann in ein somatisches und ein autonomes System unterteilt werden.

Das somatische Nervensystem umfasst das zentrale Nervensystem (ZNS) und das periphere Nervensystem (PNS). Es verbindet den Menschen mit der Umwelt (durch Sprache und Handlungen). Das vegetative (autonome) Nervensystem verfügt über 2 Innervationssysteme: Sympathikus (Orthosympathikus) und Parasympathikus. Diese kontrollieren und adaptieren die Vitalfunktionen des Körpers.

Das Nervensystem besteht aus Neuronen mit Zellkörpern und Fasern sowie aus Bindegewebe.

## 1.2 Nervenzellen und Nervenfasern

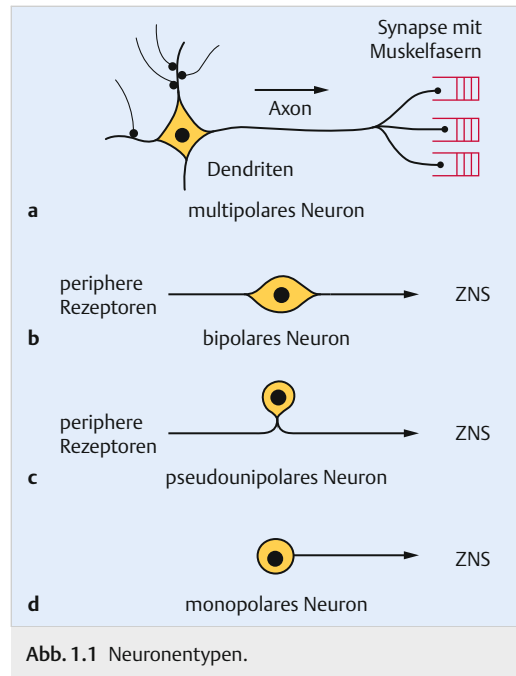
Die anatomisch-physiologische Einheit des Nervensystems ist das Neuron. Die Zahl der Neuronen eines Menschen liegt bei der Geburt fest, da sie sich nicht vermehren können. Es gibt afferente und efferente Neurone. Die einen leiten sensible Informationen zum ZNS, die anderen ziehen aus dem ZNS und haben eine motorische oder sekretorische Funktion. Im ZNS sind noch Projektionsneuronen, Assoziationsneuronen mit kurzen oder langen Fasern sowie Neuronen mit Kommissurenfasern vorhanden, die die beiden Hälften des ZNS miteinander verbinden.

Ein Neuron besteht aus einem Zellkörper (Soma oder Perikaryon), der für die Funktion des Neurons unentbehrlich ist. Es gibt multipolare, bipolare, pseudounipolare und monopolare Neuronen.

### 1.2.1 Neuronentypen

► Abb. 1.1

- Multipolare Neuronen: Das multipolare Alpha-Motoneuron im Vorderhorn der grauen Substanz des Rückenmarks besitzt Fortsätze. Kurze Fortsätze (Dendriten) empfangen die motorische Information. Ein langer Fortsatz (Axon, Neurit oder motorische Nervenfasern) leitet den Erregungszustand der Zelle zu den Muskelfasern.
- Bipolare Neuronen: Bipolare Neuronen der Hör- und Gleichgewichtsfunktion sind im Ganglion spirale und im Ganglion vestibulare des VIII. Hirnnervs lokalisiert.



- Pseudounipolare Neuronen: Sie befinden sich im Ganglion spinale der Radix posterior des Spinalnervs. Das periphere dendritische Axon empfängt die sensible Information, und das zentrale afferente Axon leitet sie zum ZNS weiter.
- Monopolare (unipolare) Neuronen: Sie liegen in der Augennetzhaut.

Es gibt marklose und markhaltige Fasern. In markhaltigen Fasern ist das Axon von einer aus Myelin (Lipoprotein) bestehenden Markscheide umringt. Im PNS wird die Markscheide von Schwann-Zellen und im ZNS von Oligodendrozyten produziert. Diese Markscheide ist regelmäßig von Ranvier-Schnürringen unterbrochen, um die saltatorische Fortleitung des Erregungszustands zu ermöglichen. Dadurch leiten markhaltige Fasern viel schneller als marklose Fasern.

Die Nervenfasern enden mit distalen Endknöpfchen (boutons terminaux), an denen sich Vesikel mit einer bestimmten Transmittersubstanz befinden. Diese wird in der Zelle gebildet und über den Axontransport durch Neurotubuli längs der Nervenfasern zum Endknöpfchen geleitet. Die Synthese des Neurotransmitters findet auch im Endknöpfchen statt. Das Endknöpfchen steht in Kontakt mit einer Synapse.

Eine Synapse ist die Schaltstelle, an der der Erregungszustand der Nervenfaser mithilfe einer chemischen Übertragung durch einen Neurotransmitter an ein anderes Neuron oder Ausführungsorgan (Muskel oder Drüse) weitergegeben wird. Die Synapse besteht aus der präsynaptischen Membran des Endknöpfchens, dem synaptischen Spalt und der postsynaptischen Membran. Eine Transmittersubstanz wird in den synaptischen Spalt ausgeschüttet und kann so eine bestimmte Aktivierung der Rezeptoren der postsynaptischen Membran auslösen. Erregende (exzitatorische) oder hemmende (inhibitorische) Wirkungen hängen von der Art des Neurotransmitters und der Rezeptoren der postsynaptischen Membran ab.

### Merke

#### Myasthenia gravis

Die synaptische Übertragung durch das Acetylcholin von den Nerven- auf die quer gestreiften Muskelfasern kann aufgrund eines immunologischen Prozesses, der die Rezeptoren der postsynaptischen Membran der Muskelfasern blockiert, behindert werden. Es entsteht eine anormale Ermüdbarkeit der Muskeln.

## 1.3 Bindegewebe

Das Nervensystem enthält auch Bindegewebe. Im ZNS wird das Stütz- und Hüllgewebe durch die Neuroglia gebildet. Makrogliazellen, Astrozyten (Astroglia) ernähren die Nervenzellen; Mikrogliazellen (Abräumzellen) sind aufgrund ihrer Phagozytenfunktion für Abräumprozesse nach Gewebeläsionen zuständig.

Im PNS sind die Nervenfasern vom Endoneurium umringt und durch das Perineurium in Bündeln (Faszikel) zusammengefasst. Die oberflächliche Hülle des Nervs ist das Epineurium. Unter diesem befinden sich in lockerem Bindegewebe Fett, Blut- und Lymphgefäße.

## 1.4 Somatisches zentrales Nervensystem

Das ZNS besteht aus folgenden 4 Teilen (► Abb. 1.2):

- Großhirn (Zerebrum);
- Kleinhirn (Zerebellum);
- Hirnstamm (Truncus cerebri);
- Rückenmark (Medulla spinalis).

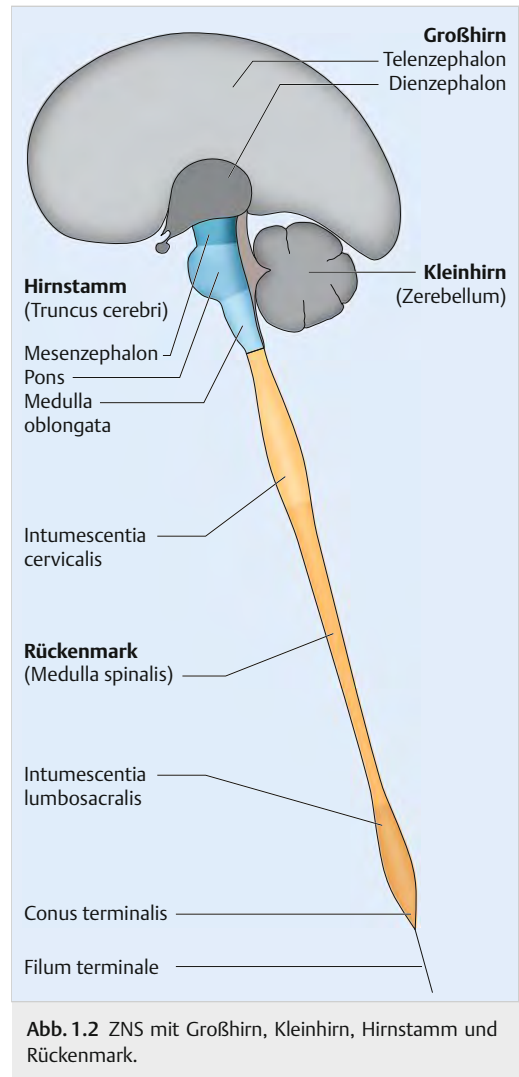


Abb. 1.2 ZNS mit Großhirn, Kleinhirn, Hirnstamm und Rückenmark.

### 1.4.1 Großhirn (Vorderhirn)

Das Vorderhirn besteht aus dem Endhirn (Telenzephalon) und dem Zwischenhirn (Diencephalon).

#### Endhirn (Telenzephalon)

Das Telenzephalon wird von der rechten und der linken zerebralen Hemisphäre gebildet. Diese sind durch die Fissura longitudinalis cerebri und die Falx cerebri (gespannt zwischen der rostralen Crista galli und dem kaudalen First des Tentorium cerebelli) voneinander getrennt.

Beim Rechtshänder wird die linke als dominante Hemisphäre bezeichnet, da auf dieser Seite die



Sprachzentren lokalisiert sind. Beide Hemisphären sind durch Kommissurenfasern miteinander verbunden, wie z. B. den Balken (Corpus callosum).

## Zerebrale Hemisphärenoberfläche

Auf der lateralen und medialen Hemisphärenoberfläche sind tiefe Furchen (Fissuren oder Sulki) zu sehen.

- **Laterale Seite:**
  - Sulcus lateralis (Sylvius); in der Tiefe des Sulcus oder Fossa lateralis liegt die Insel (Insula, Lobus insularis, viserosensible Rinde);
  - Sulcus centralis (Rolando).
- **Mediale Seite:**
  - Sulcus parietooccipitalis;
  - Sulcus calcarinus.

So können folgende 4 Lappen unterschieden werden:

- Lobus frontalis (Frontal-, Stirnlappen);
- Lobus parietalis (Parietal-, Scheitellappen);
- Lobus temporalis (Temporal-, Schläfenlappen);
- Lobus occipitalis (Okzipital-, Hinterhauptlappen).

Auf jedem Lappen befinden sich kleinere Furchen, die die verschiedenen Windungen (Gyri) begrenzen.

## Laterale Seite der zerebralen Hemisphäre

- ▶ Abb. 1.3a
- Lobus frontalis: Gyrus frontalis superior (F1), Gyrus frontalis medius (F2) und Gyrus frontalis inferior (F3 mit Pars orbitalis, triangularis und opercularis), Gyrus praecentralis (Motorik des Gesichts und der oberen Extremität);
- Lobus parietalis: Gyrus postcentralis oder parietalis anterior (Sensibilität des Gesichts und der oberen Extremität), Gyrus parietalis superior (P1), Gyrus parietalis inferior (P2) mit Gyrus supramarginalis und Gyrus angularis;
- Lobus temporalis: Gyrus temporalis superior (T1), Gyrus temporalis medius (T2) und Gyrus temporalis inferior (T3);
- Lobus occipitalis: die Gyri O1, O2 und O3 stehen übereinander auf der lateralen Seite der Hemisphäre.

## Mediale Seite der zerebralen Hemisphäre

- ▶ Abb. 1.3b
- Im Zentrum ist der Balken (Corpus callosum) mit seinen 4 Teilen von kaudal nach oral (Splenum, Truncus, Genu und Rostrum) zu erkennen.

Der mediale Teil des Sulcus centralis trennt den Frontal- (F1) vom Parietallappen. Hier befindet sich der Lobulus paracentralis (Motorik und Sensibilität der unteren Extremität). Die mediale Seite des Parietallappens wird als Praecuneus, die des Okzipitallappens als Cuneus (zwischen dem Sulcus parietooccipitalis und dem Sulcus calcarinus) bezeichnet. Der Cuneus entspricht dem Gyrus occipitalis O6.

Auf der medialen Seite des Temporal- und Okzipitallappens befindet sich der Gyrus parahippocampalis (T5) mit dem oralen Uncus (darunter in der Tiefe, vor dem Hippocampus liegt die Amygdala, Mandelkernkomplex oder Corpus amygdaloideum) und dem kaudalen Gyrus lingualis. Dieser entspricht dem Gyrus occipitalis O5. Darunter befinden sich die beiden Gyrus occipitotemporalis medialis (O4-T4) und Gyrus occipitotemporalis lateralis (O3-T3).

Auf der medialen Seite der zerebralen Hemisphäre sind Teile des limbischen Systems zu sehen.

## Limbisches System

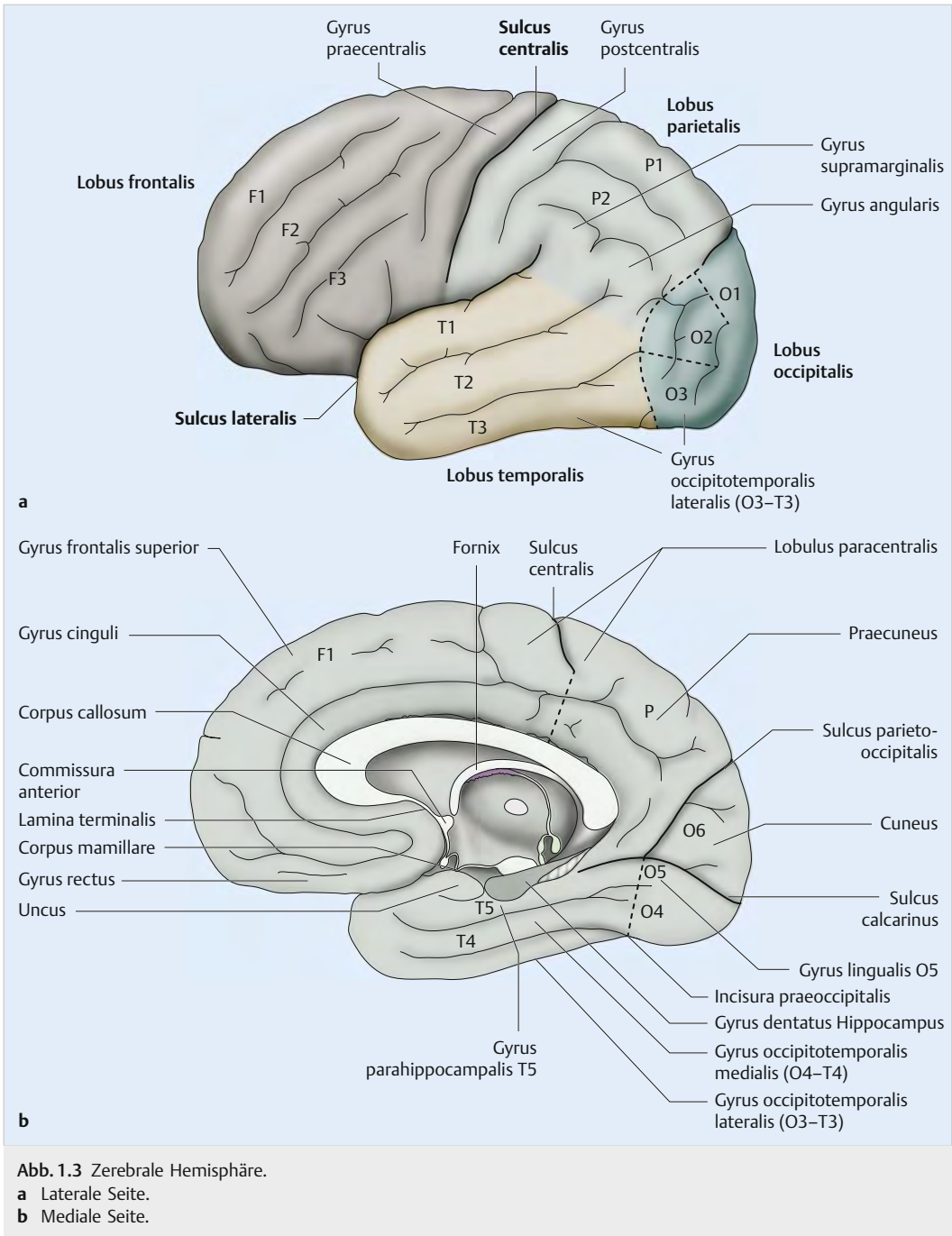
### Anatomische Organisation

- ▶ Abb. 1.4
- Zum limbischen System gehören kortikale Teile (Allokortex), Zentren und Verbindungen. Es wird in verschiedene Neuronenkreise unterteilt (▶ Abb. 1.4a).

Der von Broca (1878) beschriebene große Lobus limbicus um den Balken herum wird durch den Gyrus cinguli (limbicus) mit seinem kaudalen Isthmus und dem Gyrus parahippocampalis (Temporalwindung T5) mit seinem oralen Uncus und Cortex entorhinalis (wo die Hippocampus-Afferenzen ankommen) gebildet.

An der medialen Fläche des Temporallappens befindet sich die Hippocampus-Formation mit dem Subikulum, dem Gyrus dentatus (Fascia dentata) und dem Hippocampus oder Ammonshorn (Cornu ammonis, CA).

Der Hippocampus bildet den Boden des Unterhorns des Seitenventrikels. Er hat eine dicke orale Extremität mit Digitationes, die im MRT gut zu erkennen sind. Am kaudalen Teil unter dem Sple-



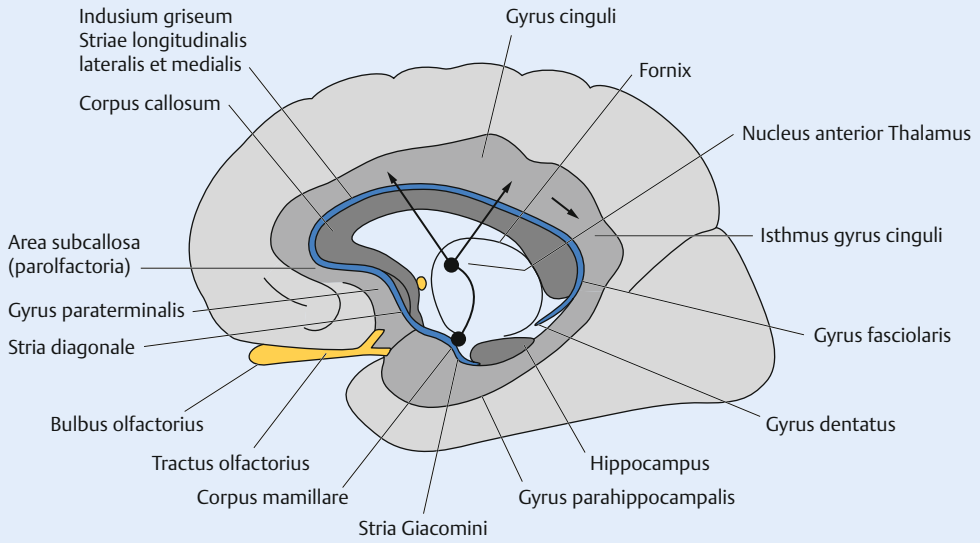
**Abb. 1.3** Zerebrale Hemisphäre.  
**a** Laterale Seite.  
**b** Mediale Seite.

nium des Balkens wird der Hippocampus viel schmaler.

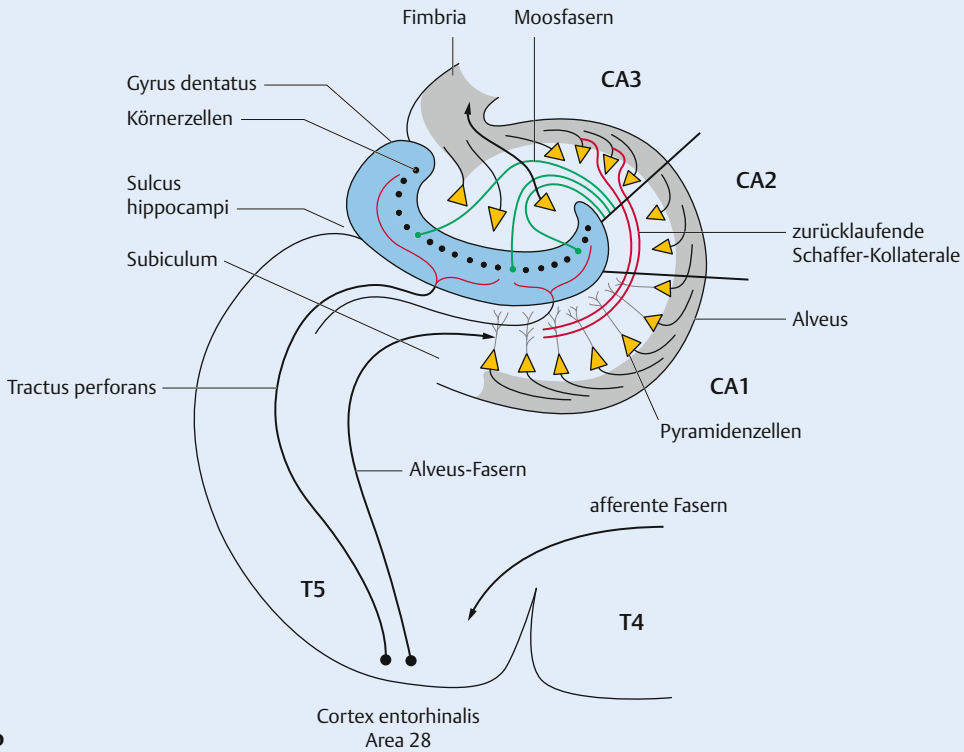
Ein Frontalschnitt durch den Hippocampus zeigt die in 3 (bis 4) Felder (CA) eingeteilte Hippocam-

pus-Rinde sowie die Erregungsausbreitung (► Abb. 1.4b).

Die entorhinalen Afferenzen des Hippocampus (von Gyrus cinguli, Nuklei septales und Amygdala)



a



b

Abb. 1.4 Limbisches System.

a Limbisches System. (nach Bossy 1990)

b Frontalschnitt der Hippocampus-Formation und Erregungsausbreitung.

erreichen längs des Subikulums die Körnerzellen des Gyrus dentatus (Tractus perforans für die Felder CA2 und CA3). Andere Fasern (Alveus-Fasern) nehmen Kontakt mit den Dendriten der Pyramidenzellen im Feld CA1 auf. Moosfasern von den Körnerzellen des Gyrus dentatus aktivieren die CA3-Pyramidenzellen des Hippocampus, rückläufige Schaffer-Kollaterale die CA2- und CA1-Felder. Die efferenten Axone der Pyramidenzellen des Hippocampus bilden auf der Dorsalfläche des Hippocampus eine Faserschicht (Alveus) und ein Faserband (Fimbria).

Die Fimbria wird von der Crus fornicis fortgesetzt. Die Crura fornicis sind durch Kommissurenfasern (Psalterium) miteinander verbunden. Sie gehen zusammen und bilden den Corpus fornicis, der wie ein Gewölbe unter dem Balken durchzieht und mit den 2 anterioren Columnae fornicis die beiden Corpus mamillare (Mamillarkörper) am Boden des Zwischenhirns erreicht.

Der Corpus mamillare ist mit dem Nucleus anterior des Thalamus (Faserbündel von Vicq d'Azyr) verbunden. Von diesem Nucleus strahlen die Fasern in Richtung des Gyrus cinguli (Radiatio thalamocingularis) aus und ziehen dann zur Regio entorhinalis und zum Hippocampus zurück. Dieser untere Neuronenkreis wurde von Papez (1937) beschrieben. Der Corpus mamillare ist auch durch den Tractus mamillogementalis direkt mit dem Hirnstamm verbunden.

Ein 3. Kreis befindet sich über dem Balken. Dieser obere Neuronenkreis zieht aus dem Hippocampus und bildet die Fasciola cinerea, das Indusium griseum mit den Striae longitudinales medialis (Lancisi) et lateralis an der Oberfläche des Balkens bis zum Rostrum. Der Kreis wird durch das diagonale Broca-Band (das die Substantia perforata anterior überquert) sowie das Giacomini-Band verlängert und geht zum rostralen Teil des Gyrus dentatus zurück.

## Zentren des limbischen Systems

Das limbische System umfasst folgende Zentren:

- Amygdala oder Corpus amygdaloideum (Nuclei corticomediales, centrales et basolaterales). Die Amygdala steuert das emotionale und sexuelle Verhalten. Dieser Nucleus verbindet die olfaktorischen Zentren mit dem limbischen System (Kap. N. olfactorius (I. Hirnnerv)). Die Zerstörung beider Amygdala führt zum Verlust des Furcht- und Aggressionsempfindens.

- Nucleus accumbens (am ventrorostralen Teil des Striatums): Verbindungsstelle zwischen Neostriatum und limbischem System. Er verwandelt Emotionen in Ausdrucksbewegungen (z. B. Gesichtsmotorik wie Lächeln oder aggressive Körperstellung). Der Nucleus gehört mit der Area tegmentalis ventralis (N. tegmentalis ventralis) des Mesenzephalons und der Amygdala zum Belohnungssystem des Gehirns. Durch Drogen verstärkte induzierte Euphorie (dopamine Sekretion) kann die Entstehung einer Sucht fördern.
- Regio septalis (Nuclei septales, Gyrus paraterminalis und Area parolfactoria oder subcallosa);
- Nuclei des Hypothalamus;
- Habenula und die efferenten Verbindungen mit dem Mesenzephalon und dem Hirnstamm.

## Funktionen des limbischen Systems

Das limbische System ist das Integrationszentrum des emotionalen Lebens. Es beurteilt die Sinnesreize (angenehm, bedrohlich) und verarbeitet sowie bewertet Gefühle und Emotionen. Zudem steuert es die Ausdrucksmechanismen (Gesichtsmimik) und kontrolliert das affektive Verhalten (Angst, Wut, Lust, Freude, Traurigkeit). Durch die Verbindungen mit dem Hypothalamus können psychische Erregungen vegetative und endokrine Reaktionen auslösen.

Durch die Verbindung mit dem olfaktorischen System spielt das limbische System eine Rolle bei der Steuerung der vitalen Vorgänge wie Nahrungssuche und -aufnahme (Selbsterhaltung). Es steuert Sexualverhalten und Reproduktion.

Das limbische System fördert den Lernprozess sowie das Gedächtnis und bahnt den Weg zur Überführung von Inhalten des Kurzzeit- in das Langzeitgedächtnis. Erfahrungen, Fähigkeiten und Gedächtnisinhalte werden gespeichert und können wiedergefunden werden.

## Psychochirurgie

Die experimentelle Resektion beider Temporallappen mit Hippocampus und Amygdala bei Tieren führt zum Klüver-Bucy-Syndrom, zu Persönlichkeitsveränderungen, emotionaler Verflachung, Zahmheit, Verlust der Angstempfindung, oralen Tendenzen, enthemmter Sexualität und Störung der Merkfähigkeit.

Die bilaterale Resektion des Hippocampus beim Menschen in Fällen von temporaler Epilepsie bewirkt den Verlust der Merkfähigkeit. Dabei bleiben

alte Erinnerungen erhalten, während neue Inhalte wie beim Korsakoff-Syndrom nicht gespeichert werden können und nach einigen Sekunden vergessen sind.

### Merke

#### Morbus Alzheimer

Bei dieser Erkrankung erfolgt frühzeitig die Hippocampus-Degeneration mit der typischen Atrophie der oralen Digitationes (MRT). Dies erklärt die Persönlichkeitsveränderungen, die Affektarmut und die Störungen der Merkfähigkeit der Patienten.

#### Mediale temporale Epilepsie bei Sklerose der medialen Seite des Temporallappens

Die Symptome dieser partiellen komplex-fokalen Anfälle ohne oder mit Kontaktunterbrechung sind oft demonstrativ:

- Olfaktorische Halluzinationen nach Reizentladung des kortikomedialen Teils der Amygdala;
- Panikanfälle oder Verhaltensänderungen bei Reizentladungen des basolateralen Teils der Amygdala;
- Anfälle mit vegetativen Zeichen wie Darm- und Atembeklemmung;
- Dämmerungszustand, Verlust der Wahrnehmung der Außenwelt, „Dreamy-State“ und Gedächtnislücken.

#### Herpesenzephalitis

Sie führt zu elektiven bilateralen Schädigungen des Temporallappens und bewirkt den Verlust der Merkfähigkeit sowie zeitliche und räumliche Desorientierung der Patienten.

## Hirnlappen

### Frontallappen (Lobus frontalis, Stirnlappen)

Der Frontallappen hat 3 Teile:

- Präfrontaler Kortex: Das Integrationszentrum bestimmt die Gedankentätigkeit und die psychischen und geistigen Eigenschaften der Persönlichkeit. Bei einer Läsion kommt es zu Veränderungen der Persönlichkeit und des Verhaltens: psychomotorische Verlangsamung, Antriebsarmut, Gleichgültigkeit oder Enthemmungsphasen mit Heiterkeit und Impulsivität, fehlende Konzentration, Kritik- und Gedächtnisfähigkeit, mangelnder Anstand, Takt und Schamgefühl,

motorische Zeichen wie Grasp, Oppositionshypertonie.

- Prämotorischer und präzentraler Kortex: Er ist für die Integration der Willkürmotorik, Bewegungs- und Sprachmotivation und für die Ausführung der Feinmotorik verantwortlich:
  - Die Area 8 im prämotorischen Kortex dient der Kopf-, Augen- und Rumpfrotation zur Gegenseite.
  - Das motorische Sprachzentrum befindet sich im triangulären und operkulären Teil des Gyrus F3 (motorische Aphasie bei Läsion der dominanten Hemisphäre).
- Motorische Hirnrinde (Area 4): Sie befindet sich im Gyrus praecentralis des Frontallappens und gehört zum Neokortex. Sie umfasst 6 Zellschichten (Laminae I–VI). In der Lamina V (Stratum pyramidale internum) befinden sich die großen Betz-Pyramidenzellen. Die efferenten Fasern bilden die Pyramidenbahn (Tractus corticospinalis und Tractus corticonuclearis) für willkürliche Bewegungen.

### Parietallappen (Lobus parietalis, Scheitellappen)

Die Hauptfunktion des Parietallappens besteht in der Integration der Somästhesie (z. B. Körperbildwahrnehmung). Die mehr posterioren Teile auf der dominanten Hemisphäre dienen der Ausführung gelernter Bewegungsmuster (Apraxie bei Läsion) und die auf der nicht dominanten Hemisphäre der Orientierung im Raum (z. B. Verwechslung zwischen rechts und links oder Verlust der 3D-Vorstellung bei Läsion).

Der Gyrus angularis (Area 39) und der daneben liegende Gyrus supramarginalis (Area 40) sind Schaltstellen zwischen Sehfunktion und Sprachverständnis (Alexie, Agraphie und Akalkulie bei Läsion der dominanten Hemisphäre).

### Temporallappen (Lobus temporalis, Schläfenlappen)

Seine Hauptfunktion ist die Integration der Hörfunktion. Hörintegration (Area 42) und Sprachverständnis (Area 22) sind eng miteinander verbunden (sensorische Aphasie bei Läsion der dominanten Hemisphäre).

## Okzipitallappen (Lobus occipitalis, Hinterhauptlappen)

Die Hauptfunktion besteht in der Integration der Sehfunktion. Die Grenze zwischen Temporal- und Okzipitallappen befindet sich vor dem Sulcus calcarinus und wird durch die Incisura praeoccipitalis angegeben.

## Cortex cerebri (Hirnkarte)

Auf der Oberfläche der Hemisphäre befindet sich die graue Substanz der Hirnrinde (Cortex cerebri) mit Zellenanhäufungen. Unter Berücksichtigung von Struktur und Funktion lässt sich die Hirnrinde in nummerierte spezifische Felder (Areae) unterteilen (Brodmann-Hirnkarte).

Zur Hirnrinde ziehen viele afferente Bahnen, die verschiedene Areae erreichen (primäre, sekundäre und tertiäre Hirnareale). Im Folgenden wird die Hierarchie dieser Hirnareale beispielhaft dargestellt. Aus der Peripherie kommen die somatosensiblen oder speziellen Sinnesreize, wie z. B. die Hör- und Sehinformationen, die olfaktorischen und die gustatorischen Afferenzen an primären Hirnfeldern (Projektionsfeldern) an:

- Somatosensibles Projektionsfeld: Areae 1, 2 und 3 (Gyrus postcentralis im Parietallappen);
- Visuelles Projektionsfeld: Area 17 (im Okzipitallappen);
- Akustisches Projektionsfeld: Area 41 (Heschl-Querwindungen im Temporallappen);
- Olfaktorisches Projektionsfeld: primäre olfaktorische Zentren im Temporallappen;
- Gustatorisches Projektionsfeld: Area 43 unterhalb des Gyrus postcentralis im Parietallappen.

Von den primären Projektionsfeldern wird die Information zur Integration zu sekundären Assoziationsfeldern geleitet.

### Merke

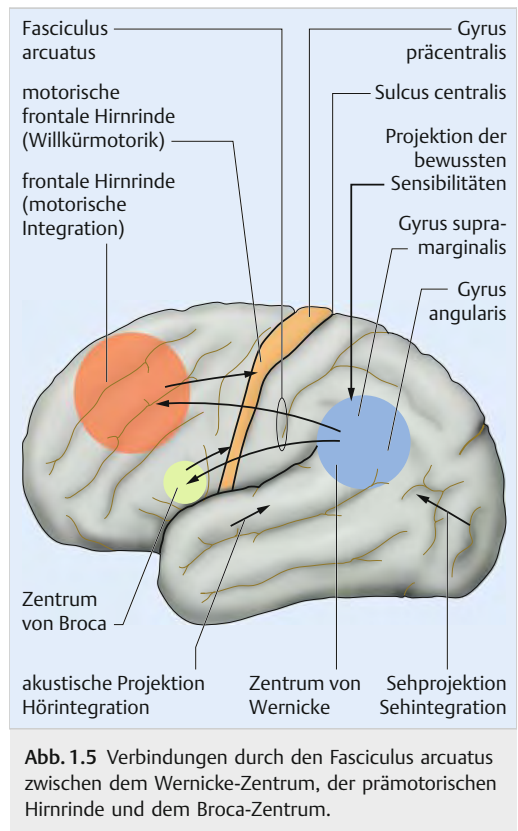
#### Integration

In diesem Zusammenhang bedeutet Integration, wahrzunehmen und zu erkennen, was zu spüren, zu sehen, zu hören, zu riechen oder zu schmecken ist. Dies geschieht durch den Vergleich mit früher erworbenen und gespeicherten Informationen.

- Integration der Somästhesie: Areae 5 und 7 (Parietallappen);
- Integration der Sehfunktion: Areae 18 und 19 (Okzipitallappen);
- Integration der Hörfunktion (akustische Integration): Areae 42 und 22 (Temporallappen);
- Integration der olfaktorischen Sinnesreize im orbitofrontalen Kortex (Frontallappen);
- Integration der gustatorischen Sinnesreize im orbitofrontalen Kortex (Frontallappen).

Ein tertiäres Integrationszentrum befindet sich an der Grenze zwischen den Integrationszentren des Parietal-, Okzipital- und Temporallappens. Es dient der Integration aller somatosensiblen, visuellen und akustischen Informationen.

Auf der dominanten Hemisphäre (linke Hemisphäre bei Rechtshändern) im kaudalen Teil des Gyrus temporalis superior (Area 22) ist das multimodale Assoziationszentrum für die Sprache lokalisiert. Hier befindet sich das Sprachverständnis (Lexikon).





Dieses tertiäre Zentrum (Wernicke-Zentrum) ist durch die im Fasciculus arcuatus verlaufenden Assoziationsfasern mit dem Broca-Sprachzentrum der frontalen Hirnrinde (Areae 44–45 im Gyrus frontalis inferior pars triangularis und pars opercularis) verbunden (► Abb. 1.5).

Die frontale Hirnrinde, die ein motorisches Integrationszentrum zur Bewegungsmotivation ist, steht in Kontakt mit dem somatomotorischen Ausführungszentrum (Area 4). So werden gezielte willkürliche Bewegungen (Handlungen) oder Sprechbewegungen (Sprachproduktion) in Gang gesetzt.

Auf der nicht dominanten Hemisphäre (rechte Hemisphäre bei Rechtshändern) gibt es auch ein multimodales Assoziationszentrum für die Wahrnehmung der linken Körperhälfte und des Raumes auf der linken Seite.

## Marklager

Unter der Hirnrinde liegt das Marklager mit der weißen Substanz, das vom Seitenventrikel und vom Corpus striatum begrenzt wird. Hier befinden sich Projektions-, Assoziations- und Kommissurenfasern.

## Zwischenhirn (Diencephalon)

Das Zwischenhirn liegt zwischen den zerebralen Hemisphären und besitzt mehrere Etagen.

### Epithalamus

Am kaudalen Teil des Epithalamus überbrückt die unpaare Epiphyse (Zirbeldrüse, Glandula pinealis für die Sekretion von Melatonin) die Vierhügelplatte des Mittelhirns. Im paaren Epithalamus sind folgende Formationen vorhanden: Habenula (Zügel) und Stria medullaris thalami (am Thalamus entlanglaufende und zur Habenula führende Bahn), Area praetectalis und Commissura dorsalis epithalamica.

### Habenula (Nuclei habenulae)

- **Afferenzen:** Sie kommen von den Nuclei septales, der Regio praeoptica und der Area olfactoria (Substantia perforata anterior) und erreichen die Habenulakerne durch die Stria medullaris thalami (Kap. N. olfactorius (I. Hirnnerv)). Diese erhalten auch Afferenzen von der Amygdala (Mandelkernkomplex) durch die Stria terminalis.

- **Efferenzen:** Die Habenulakerne sind mit dem Mittelhirn und dem Hirnstamm durch 2 Faszikuli verbunden:
  - **Tractus habenulotegmentalis:** leitet zum Nucleus dorsalis tegmenti des Mittelhirns (vor dem Aquaeductus cerebri auf der Mittellinie) und durch den Fasciculus longitudinalis dorsalis zu den Nuclei salivatorii superior et inferior und zum Nucleus dorsalis des N. vagus (anregende Riechreize bewirken Speichel- und Magensekretion) sowie zu den Nuclei der Kau- und Schluckmuskulatur.
  - **Tractus habenulointerpeduncularis** (Fasciculus retroflexus Meynert) führt zum Nucleus interpeduncularis des Mittelhirns und zu Kerngebieten der Formatio reticularis.

Die Habenulakerne bilden eine Schaltstelle zwischen dem limbischen System, olfaktorischen Zentren und dem Hirnstamm. Sie sind durch die Commissura habenularum miteinander verbunden.

### Area praetectalis

An der Grenze zwischen Zwischenhirn und Mittelhirn befindet sich die Area praetectalis mit den Nuclei praetectales.

- **Afferente Fasern** kommen vom Tractus opticus zum Colliculus superior und zu den Nuclei praetectales.
- **Efferente homolaterale und kontralaterale Fasern** (durch die Commissura dorsalis epithalamica) leiten zum parasympathischen Nucleus Edinger-Westphal (N. accessorius des N. oculomotorius). So entsteht der direkte und konsensuelle Pupillenreflex nach unilateralem Lichtreiz des Auges.
- **Verbindungen mit Naheinstellungszentren** zur Koordination der Akkomodation bei Konvergenz (Verengung der Pupille und Rundung der Linse).

### Commissura dorsalis epithalamica

Kommissurenfasern am Dach des Aquaeductus cerebri verbinden die Areae praetectales rechts und links und der Fasciculus longitudinalis medialis die Areae praetectales mit den Nuclei der Augenmotorik sowie den Koordinationszentren der vertikalen und torsionalen Blickrichtung des Mesenzephalons (Nuclei Cajal und Darkschewitsch).

## Merke

Ein Tumor der Epiphyse (Pinealom) durch progrediente Kompression des Mittelhirndaches und der Area praetectalis führt zum Verlust der vertikalen Blickrichtung nach oben (dissoziierte supranukleäre Lähmung; die automatische Elevation der Augen bei Flexion des Kopfes ist möglich), des photomotorischen Reflexes und der Konvergenz (Parinaud-Syndrom oder prätektales Syndrom). Beim Konvergenzversuch bleibt die automatische Pupillenverengung (Akkommodation) erhalten, und es entsteht ein Nystagmus retractorius.

## Thalamus

Der Thalamus wird durch die Lamina medialis interna in einen rostralen (anterioren), kaudalen (posterioren), medialen und lateralen Kernkomplex eingeteilt.

- Anteriorer Teil (Nucleus anterior thalami): Diese Schaltstelle des Neuronenkreises von Papez (Tractus hippocampofornicomamillothalamocingularis und zurück zum Hippocampus) gehört zum limbischen System.
- Posteriorer Teil (Pulvinar): ist ein Assoziationskern.
- Medialer Teil: Schaltstelle zwischen primären und sekundären Integrationszentren der Olfaktion und des Geschmacks im orbitofrontalen Kortex.
- Lateraler Kernkomplex: Hier befinden sich im ventralen Teil spezifische Nuclei:
  - Nucleus lateralis ventralis anterior (Nucleus ventralis anterior): Schaltstelle der extrapyramidalen Bahn, Tractus pallidothalamocorticalis (leitet zur frontalen motorischen Hirnrinde);
  - Nucleus lateralis ventralis intermedius (Nucleus ventralis lateralis): Die afferenten Fasern kommen von der Kleinhirnhemisphäre und bilden den Tractus cerebellodentorubrothalamocorticalis und dienen der zerebellären Bewegungskoordination (leitet zur frontalen motorischen Hirnrinde);
  - Nucleus lateralis ventralis posterior (Nucleus ventralis posterior) mit Nucleus ventroposteromedialis (Trigeminus-Afferenzen) und Nucleus ventroposterolateralis (Körperafferenzen): Schaltstelle der aufsteigenden bewussten Sensibilitätsbahnen, die zur parietalen Hirnrinde (Areae 1, 2, 3) leiten. Hier kommen auch die gustatorischen Afferenzen an.

- Nucleus centromedianus: befindet sich in der Lamina medialis interna und ist eine Schaltstelle zwischen dem aufsteigenden retikulären aktivierenden System (ARAS, zur Kontrolle des Wachzustands), dem Striatum und der frontalen Hirnrinde.

## Subthalamus

Hier sind der Nucleus subthalamicus (Corpus Luys) und Teile des Pallidums lokalisiert.

## Metathalamus

- Corpus geniculatum laterale (Schaltstelle der visuellen Bahnen): ist durch den Brachium colliculi superior mit dem Colliculus superior im Mittelhirn verbunden;
- Corpus geniculatum mediale (Schaltstelle der akustischen Bahnen) ist durch den Brachium colliculi inferior mit dem Colliculus inferior im Mittelhirn verbunden.

## Hypothalamus

Dieser Kernkomplex (von oral nach kaudal, Regio praeroptica, Tuber cinereum und Corpus mammillare) dient der Kontrolle der vegetativen und endokrinen Funktionen (durch die Hypophyse). Er steht mit dem limbischen System und dem retikulären System des Hirnstamms in Verbindung.

### 1.4.2 Kleinhirn (Zerebellum)

Das Kleinhirn ist vom Großhirn durch das Tentorium cerebelli getrennt. Dieses ist zwischen Sinus transversalis und Felsenbeinfirst ausgespannt. Zwischen dem vorderen Tentoriumschlitz (Incisura tentorii) und dem Keilbein befindet sich das Mittelhirn. Dieser Schlitz stellt die Verbindung zwischen dem supra- und infratentoriellen Liquorraum dar.

Der zentrale Teil, der Wurm (Vermis, Paleocerebellum) und 2 laterale zerebelläre Hemisphären (Neocerebellum) des Kleinhirns befinden sich hinter dem Hirnstamm, mit dem es durch 3 Kleinhirnstiele (Pedunculi cerebelli) verbunden ist. Im Cortex cerebelli sind die Zellen lokalisiert. In der weißen Substanz des Marklagers befinden sich 3 Nuclei (Nuclei fastigii, interpositus et dentatus). Von dort verlaufen die efferenten Fasern des Kleinhirns.



# Sachverzeichnis

## A

Adiadochokinese 100  
Adrenalin 43  
Athylognosie, *siehe* perzeptive Defizite  
Akinese 331  
– *Siehe auch* Morbus Parkinson  
akute medulläre Infarkte 305  
– *Siehe auch* zentrale Lähmungen  
– akute Myelopathien 312  
– arterielle Abschnitte des Marks 305  
– kaudale thorakolumbo-sakrale Infarkte 309  
– neurologische Ausfälle 305  
– thorakaler Infarkt 308  
– zervikaler Infarkt 307  
akute Myelopathien, *siehe* akute medulläre Infarkte  
Amnesie, *siehe* Gedächtnisstörungen  
Aphasie 152  
– Formen 152  
– Prüfungen 153  
Apraxie 151  
– Formen 151  
– Ursachen 152  
Arachnoidea, *siehe* Hirnhäute  
Argyll-Robertson-Syndrom 130  
Astereognosie, *siehe* perzeptive Defizite  
Ataxie  
– Friedreich-Ataxie 343  
– Friedreich-Ataxie, *siehe* Atrophien, hereditäre spinopontozerebelläre Atrophien  
– hereditäre spastische 344  
– hereditäre spastische, *siehe* hereditäre spinopontozerebelläre Atrophien  
– hereditäre zerebelläre 344  
– *Siehe auch* hereditäre spinopontozerebelläre Atrophien  
– propriozeptive 140, 343  
– *Siehe auch* Atrophien, Atrophien, hereditäre spinopontozerebelläre Atrophien, Atrophien, hereditäre spinopontozerebelläre Atrophien  
– zerebelläre 99, 140, 343  
Athetosen, *siehe* extrapyramidale Syndrome  
athetotisches Syndrom, *siehe* extrapyramidale Syndrome  
Aufmerksamkeitsstörungen 147

autonomes Nervensystem, *siehe* Nervensystem, autonomes  
axonale Lähmungen, *siehe* periphere Lähmungen

## B

Babinski-Test 101  
Babinski-Zeichen 287  
Ballistisches Syndrom 328  
– *Siehe auch* extrapyramidale Syndrome  
Barré-Test 285  
Bewegungsprüfungen, aktive 89, 102  
Bewegungsprüfungen, passive 83  
Blasen- und Mastdarmfunktion 131  
– Anamnese 137  
– Anatomie 131  
– elektrophysiologische Untersuchungen des Beckenbodens 135  
– Innervation 132  
– instrumentelle Funktionsprüfungen 137  
– quer gestreifte Mm 134  
Blickkrampf 128  
Brodman-Hirnkarte 29  
Brücke, *siehe* Hirnstamm

## C

Cauda equina, *siehe* Spinalnerven  
Cauda-equina-Syndrome 254  
– *Siehe auch* periphere Lähmungen  
Chorea Huntington 328  
– *Siehe auch* extrapyramidale Syndrome  
Chorea Sydenham 328  
– *Siehe auch* extrapyramidale Syndrome  
Claude-Bernard-Horner-Zeichen 118, 130  
Cortex cerebri 29

## D

Defizite  
– kognitive, *siehe* kognitive Defizite  
– perzeptive, *siehe* perzeptive Defizite  
Demenz 153  
– klinische Zeichen 153  
– Verlauf 153

Dermatome, *siehe* sensible Innervation  
Dienzephalon 30  
Diskushernie 198  
– *Siehe auch* periphere Lähmungen  
Dura mater, *siehe* Hirnhäute  
Dystonie-Syndrome 329  
– *Siehe auch* extrapyramidale Syndrome

## E

Eigenreflexe, *siehe* Muskeln  
Elektromyografie 154  
EMG, *siehe* Elektromyografie  
Engpasssyndrome 232, 273  
Epilepsie 345  
– Behandlungsprinzipien 349  
– fokale Anfälle oder partielle Epilepsie 345  
– generalisierte Epilepsie ohne Krampfanfälle 346  
– generalisierter Krampfanfall 346  
– klonische Anfälle 347  
– Status epilepticus 349  
– tonische Anfälle 347  
Epithalamus, *siehe* Großhirn  
Extinktionsphänomene 148  
extrapyramidale Syndrome 328  
– athetotisches Syndrom 328  
– ballistisches Syndrom 328  
– Chorea Huntington 328  
– Chorea Sydenham 328  
– Choreatisches Syndrom 328  
– Dystonie-Syndrome 329  
– Morbus Parkinson 331  
– Parkinson-Syndrome 330

## F

Fächerzeichen 287  
Fazialislähmungen 200  
– *Siehe auch* periphere Lähmungen  
Fremdreflexe, *siehe* Muskeln

## G

Gedächtnisstörungen 150  
– Amnesie 150  
– Formen des Gedächtnisses 150  
Gelenkstatus 83  
Gleichgewichtsfunktion 97, 103, 109  
– Anatomie 103, 109

– Dysfunktion 114  
– *Siehe auch* Schwindel  
– klinische Prüfung 113  
Glossare  
– zu den Pathologien des ZNS und der Hirnhäute 359  
– zu den neurologischen Untersuchungsmethoden 166  
– zu den Pathologien des PNS und der Muskeln 279  
Glossare zur Neuroanatomie 69  
Großhirn 23  
– Epithalamus 30  
– arterielle Versorgung 48  
– Dienzephalon 30  
– Hypothalamus 31  
– Telenzephalon 23  
– Thalamus 31  
– zerebrale Hemisphärenoberfläche 24  
Gyrus praecentralis 24

## H

Hemianopsie 122  
Hemiplegien 291  
– *Siehe auch* zentrale Lähmungen  
– akute 292  
– Behandlungsprinzipien 296  
– Hemiplegie durch Infarkt der A. cerebri media 295  
– Hemiplegie durch Läsionen des Hirnstamms 295  
– kapsuläre 295  
– klinisches Bild 291  
– kortikale 294  
– spinale 296  
– Verlauf progrediente Hemiplegie 291  
Hemisphären  
– zentrale, *siehe* Großhirn  
– zerebelläre, *siehe* Kleinhirn  
hereditäre spinopontozerebelläre Atrophien 343  
– Friedreich-Ataxie 343  
– hereditäre spastische Paraplegie 344  
– propriozeptive Ataxie 343  
– Pyramidenbahnsyndrom 343  
– vestibuläres Syndrom 343  
– zerebelläre Ataxie 343  
Hirnarterien 50  
Hirnfeld 29  
– akustisches 29  
– gustatorisches 29  
– olfaktorisches 29

- somatosensibles 29
  - visuelles 29
  - Hirnhäute 46
  - Arachnoidea 47
  - Dura mater 46
  - Pia mater 47
  - Hirnnerven, Lähmungen 125, 130
  - Hirnrinde 29
  - Hirnstamm 32, 108
    - arterielle Versorgung 53
    - Brücke 32
    - Läsionen 102
    - Medulla oblongata oder verlängertes Mark 32, 111
    - Mesenzephalon oder Mittelhirn 32, 108
    - Pons oder Brücke 32, 111, 124
  - Hoffmann-Knipsreflex 287
  - Hörfunktion 103
    - Anatomie 103
    - klinische Prüfung 108
    - Pathologie 109, 147
  - Hypothalamus, *siehe* Großhirn
- I**
- Innervation, motorische, *siehe* motorische Innervation
  - Innervation, sensible, *siehe* sensible Innervation
  - Ischämie 185
    - der Commissura grisea 188
  - *Siehe auch* periphere Lähmungen
  - zentromedulläre, *siehe* periphere Lähmungen
- K**
- Kleinhirn 31, 97
    - Archizerebellum 97
    - arterielle Versorgung 53
    - Läsionen 102
    - Neozerebellum 97, 98
    - Palaeozerebellum 97
    - Tests 101
    - zerebelläre Hemisphären 31
    - zerebelläre Inkoordination 99
  - Kleinhirn - Tests, *siehe* Kleinhirn
  - Kontrakturen, periphere, *siehe* Muskeln
- L**
- Lähmungen
    - periphere 87, 94, 170
  - *Siehe auch* periphere Lähmungen
  - zentrale 94, 284
  - *Siehe auch* zentrale Lähmungen
  - Liquor cerebrospinalis 47
  - Dysrhythmus lumbosakral aperta 314
  - Spina bifida paralytica aperta 317
- M**
- Malformative lumbosakrale Myelopathien, *siehe* zentrale Lähmungen
  - Mastdarmfunktion, *siehe* Blasen- und Mastdarmfunktion
  - Medulla oblongata, *siehe* Hirnstamm
  - Medulla spinalis, *siehe* Rückenmark
  - Mendel-Reflex 287
  - Meningeale Syndrome 356
    - akute lymphozytäre Meningitis 357
    - eitrige Meningitis 357
    - klinische Zeichen 356
  - Mesenzephalon, *siehe* Hirnstamm
  - Messung der Nervenleitgeschwindigkeit 157
  - Mingazzini-Test 285
  - Miosis 118, 130
  - Mittelhirn, *siehe* Hirnstamm
  - Morbus Alzheimer, *siehe* Demenz
  - Morbus Menière 114
  - Morbus Parkinson 331
    - *Siehe auch* extrapyramidale Syndrome
  - motorische Innervation, segmentale 57
  - Myotome 60
  - obere Extremität 61, 63
  - Rumpf 63
  - untere Extremität 62
  - Multiple Sklerose 336
    - Behandlung 340
    - Diagnose 339
    - klinische Zeichen 336
  - Muskelatrophien
    - progrediente myogene 274
  - *Siehe auch* periphere Lähmungen
  - progrediente neurogene 267
  - *Siehe auch* periphere Lähmungen
  - Muskeln
    - Atrophie 156
  - *Siehe auch* periphere Lähmungen
  - elektrophysiologische Untersuchungsmethoden 154
  - gesteigerter Grundtonus 87
  - Grundtonus 85
  - Kraft 93, 140
  - periphere Kontrakturen 87
  - periphere Lähmung 94
  - periphere Lähmungen 87, 94
  - *Siehe auch* periphere Lähmungen
  - Reflexe 89, 162
  - Sklerosen 84
  - Verkürzung 84
  - verminderter Grundtonus 87
  - Myasthenia gravis 23
  - Mydriasis paralytica 130
  - Myelopathien, akute, *siehe* akute medulläre Infarkte
  - Myopathien 84
  - Myotome, *siehe* motorische Innervation
- N**
- Neglekt 147
    - akustischer 148
    - sensibler 148
    - Verlauf 148
    - visueller 148
  - Nervenfaser 22
  - Nervensystem 22
    - autonomes (vegetatives) 22, 41
    - diffuse Läsionen 102
    - Messungen 157
    - peripheres 22, 35
    - vegetatives (autonom) 22
    - zentrales 22
  - Nervensystem, somatisches, *siehe* Nervensystem zentrales und peripheres
  - Neuronopathie, *siehe* periphere Lähmungen
  - Neuropathie, *siehe* periphere Lähmungen
  - Noradrenalin 43
  - Nystagmus 113
- O**
- Optikusneuropathie 120
    - *Siehe auch* Sehfunktion
  - Orthosympathikus, *siehe* Sympathikus
- P**
- paradoxe Kinesen 332
  - Paraplegien 297
    - *Siehe auch* zentrale Lähmungen
  - akute 298
  - akute traumatische durch Querschnitt 298
  - Parasympathikus 43, 129, 133
    - kranialer 41, 43
    - sakraler 41, 46
  - Parkinson-Syndrome 330
    - *Siehe auch* extrapyramidale Syndrome
  - periphere Lähmungen 170
    - akute Lähmungen der oberen Extremität 219
    - akute Lähmungen der unteren Extremität 226
    - akute Myelopathien durch zentromedulläre Ischämie 185
    - akute Polyradikuloneuropathien 263
    - akute radikuläre Lähmung 196
    - akuter radikulärer Schmerz der Extremitäten 195
    - axonale (Neuropathie) 170
    - Cauda-equina-Syndrome 254
    - Degeneration und Regeneration der sensiblen Fasern 179
    - Diagnostik 217
    - Diskushernie 198
    - Engpasssyndrome 232, 273
    - Ischämie der Commissura grisea 188
    - Ischämie des Vorderhorns 185
    - klinische Zeichen 170, 215
    - Läsionsmechanismen 215
    - N. accessorius 218
    - N. phrenicus 210
    - N. pudendus 212
    - N. facialis 200
    - Plexuslähmungen 241
    - Poliomyelitis 181
    - Polyneuropathien 259
    - progrediente myogene Muskelatrophien 274
    - progrediente neurogene Muskelatrophien 267
    - pseudoradikuläre Schmerzen 198
    - Regeneration motorischer Nervenfasern 175
    - somatische oder spinale (Neuronopathie) 170, 172, 185
  - perzeptive Defizite 146
    - Ahylognosie 146
    - Astereognosie 146
    - Hörfunktion 147
    - Sehfunktion 146
    - Somästhesie 146
  - Pia mater, *siehe* Hirnhäute

Plexuslähmungen 241  
– *Siehe auch* periphere Lähmungen

PNS, *siehe* Nervensystem peripheres

Poliomyelitis 181  
– *Siehe auch* periphere Lähmungen

Polyneuropathien 259  
– *Siehe auch* periphere Lähmungen

Polyradikuloneuropathien, akute 263  
– *Siehe auch* periphere Lähmungen

Pons, *siehe* Hirnstamm posturale Funktion 139

– Prüfungen 139

Posturografie 139

Projektionsfeld, *siehe* Hirnfeld

Pusher-Symptomatik 150

Pyramidenbahn 60

Pyramidenbahnyndrom 343  
– *Siehe auch* hereditäre spinopontozerebelläre Atrophien

## R

Radices ventrales und dorsales, *siehe* Spinalnerven

Reflexe

– Bulbospongiosus-Reflex 136

– Eigenreflexe, *siehe* Muskeln

– Fremdreflexe, *siehe* Muskeln

– Hoffmann-Reflex 162

– Messung der Eigenreflexe 162

– optokinetischer Nystagmus 125

– pathologische 287

– photomotorischer Reflex 129

Rigor 332

– *Siehe auch* Morbus Parkinson

Rückenmark 42, 57

– arterielle Versorgung 64

Rückenmarkshäute, *siehe* Hirnhäute

## S

Schädel- und Hirntraumen 351

– extradurales Hämatom 351

– mit Hirnprellung und Hirn-  
ödem 352

– mit Schädelfraktur 351

– ohne Schädelfraktur 351

– posttraumatische epileptische  
zerebrale Anfälle 353

– posttraumatischer Hydro-  
zephalus 353

– subdurales Hämatom 352

– traumatisches Koma 353

Schwindel 113

– Behandlungsmethoden 117

– peripherer 114

– Provokationstests 115

– zentraler 117

Sehfunktion 120

– Anatomie des Sehorgans  
120, 123, 128

– Augenbewegungen 123

– klinische Prüfungen 120,  
125

– pathologische Reizzustände  
128

– Störungen 120, 125, 130,  
146

Sensibilität 74

– bewusste 76

– Ausfälle 79

– bewusste und unbewusste  
140

– epikritische 75

– exterozeptive 140

– protopathische 74

– Prüfung 76

– Schmerz 76

– taktile 76

– Temperatur 76

sensible Innervation, segmen-  
tale 60

– Dermatome 64

– skandierende Sprache 101

Somästhesie, *siehe* perzeptive  
Defizite

Somatisches Nervensystem,  
*siehe* Nervensystem zen-  
trales und peripheres

Spinalnerven 40, 57

– cauda equina 41

– Radices dorsales 41

– Radices ventrales 41

– Rames dorsales 41

– Rames ventrales 41

Strümpell-Test 95

Sympathikus 41, 129, 132

– afferente Fasern 43

– efferente Fasern 43

– somatischer 41

– viszeraler 41

Synapse 22

Syndrome, meningeale 356

## T

Telenzephalon, *siehe* Großhirn

Tiefensensibilität, bewusste  
und unbewusste, *siehe*  
Sensibilität

Tonus, posturaler, *siehe*  
posturale Funktion

Tremor

– Intentionstremor 102, 332

– Ruhetremor 332

– zerebellärer 102

Truncus cerebri, *siehe* Hirn-  
stamm

Tumoren – des Kleinhirn-  
brückenwinkels 115

## U

Übungsfragen

– zu den neurologischen  
Untersuchungsmethoden  
167

– zu den Pathologien des ZNS  
und der Hirnhäute 361

– zur Neuroanatomie 71

Übungsfragen zu den Patho-  
logien des peripheren  
Nervensystems und der

Muskeln, zu den Pathologien  
des PNS und der Muskeln  
281

## V

vegetatives Nervensystem, *siehe*  
Nervensystem, autonomes  
Ventrikelsystem 47

verlängertes Mark, *siehe* Hirn-  
stamm

vestibuläres Syndrom 343  
vestibuläres Syndrom, *siehe*  
hereditäre spinopontozere-  
belläre Atrophien

## W

Wallenberg-Syndrom 117,  
119

Waller-Degeneration 154,  
164, 172

## Z

zentrale Lähmungen 94, 284  
– akute medulläre Infarkte  
305

– akute thorakolumbosakrale  
Myelopathien 312

– Hemiplegien 291

– klinische Zeichen 284

– malformative lumbosakrale  
Myelopathien 314

– Paraplegien 297

– spastische 288

– zervikale Myelopathien 320

zentrales Nervensystem, *siehe*  
Nervensystem, zentrales

Zerebellum, *siehe* Kleinhirn

Zervikale Myelopathien 320

– *Siehe auch* zentrale Läh-  
mungen

– akute 321

– progrediente 320

ZNS, *siehe* Nervensystem,  
zentrales

Zwischenhirn 30